

**Virologische und immunologische Themen****Epstein-Barr-Virus – Ein klinisch relevanter Marker für das Nasopharynxkarzinom?\***

E. Wilmes, H. Wolf, F. Deinhardt, H. H. Naumann

Aus der Klinik und Poliklinik für HNO-Kranke (Dir.: Prof. Dr. H. H. Naumann) und dem Max-von-Pettenkofer-Institut (Dir.: Prof. Dr. F. Deinhardt) der Universität München

**Einleitung**

An der Münchner HNO-Klinik konnten in den letzten drei Jahren unerwartet viele Patienten (62) mit Nasopharynxkarzinomen beobachtet werden. Nachdem seit Jahren die ätiologische Beziehung zu Epstein-Barr-Virus (EBV) diskutiert wird, legten wir bei unseren Untersuchungen besonderen Wert auf die serologische Diagnostik.

Bei Nasopharynxkarzinompatienten können bis zu zehnfach höhere IgG-Antikörpertiter im Serum gegen das Epstein-Barr-Virus spezifische Kapsidantigen (VCA) gefunden werden als bei gesunden Personen (3, 4, 5). Ein problematischer Aspekt dieser Untersuchung ist jedoch der, daß bei nahezu 90 % der erwachsenen Bevölkerung EBV-Antikörper nachweisbar sind und lediglich quantitative Unterschiede vorliegen (7). In München werden zur EBV Diagnostik (diese umfaßt sowohl die Infektöse Mononukleose als auch Nasopharynxkarzinome) folgende serologische Tests angewandt (Tab. 1).

**Tab. 1** Übersicht über die zur Zeit in München durchgeführte Diagnostik für EBV spezifische Antigene bzw. deren Antikörper. VCA = Viruskapsidantigen, EA = early antigen, NA = Nukleäres Antigen.

Antigen	Antikörperklasse
EBV-VCA	IgG, IgM, IgA
EBV-EA	IgG, IgA
EBV-NA	IgG
Heterophile Antikörper (Paul Bunnell)	IgG

*Henle* (4) beobachtete als erster 1976 das Auftreten von spezifischen IgA-antiVCA Antikörpern bei asiatischen Patienten. In einer früheren Arbeit überprüften wir diese Ergebnisse bei Patienten aus dem Münchener Raum (8).

\* Auszugsweise vorgetragen auf der 51. Jahresversammlung der Deutschen Gesellschaft für HNO-Heilkunde, Kopf- und Hals-Chirurgie, Bad Reichenhall, 1980  
Die Arbeiten wurden unterstützt durch die deutsche Krebshilfe (Tumorzentrum München), durch Stiftungsmittel der Universität München und die DFG (Wo 227/2).

**Zusammenfassung**

Der Nachweis von Epstein-Barr-Virus spezifischer DNA in den epithelialen Zellen des Nasopharynxkarzinoms (NPC) weist auf eine kausale Rolle dieser Viren bei der Entstehung dieses Tumors hin. Wie von uns früher gezeigt werden konnte, sind spezifische gegen EBV gerichtete Antikörper der IgA-Klasse nur bei Patienten mit Nasopharynxkarzinomen zu finden. Durch eine regelmäßige Kontrolle von Antikörperspektren gegen EBV-Antigene nach Behandlung läßt sich der Krankheitsverlauf verfolgen. So entspricht einer erfolgreichen Behandlung ein Titerabfall und ein Titeranstieg einer Progression des Krankheitsbildes.

Beispiele werden demonstriert.

Neuere Ergebnisse zeigen, daß auch bei Karzinomen des Waldeyerschen Schlundringes gegen EBV gerichtete IgA-Antikörper gefunden werden. Nimmt man an, daß auch diese Tumoren durch Epstein-Barr-Virus mitverursacht werden, so scheint die ihnen gemeinsame Histologie eine Voraussetzung für EBV induzierte Tumoren zu sein.

**Epstein-Barr Virus – A Clinically Relevant Feature of Nasopharyngeal Carcinoma?**

Nasopharyngeal carcinoma (NPC) has been linked to Epstein-Barr Virus (EBV) by seroepidemiological evidence and by the regular proof of EBV-DNA in the epithelial tumor cells. We have been able to study the serological parameters of 62 NPC patients of the local ENT-Clinic. All patients were kaukasians in contrast to a previous study by *Henle* et al. Our results emphasize the remarkable predominance of EBV-IgA antibodies to viral capsid antigen (VCA) and early antigen (EA) in NPC patients and prove the value of the test for the initial diagnosis of the disease.

Follow-up studies with subsequent serological tests strongly suggest that this test is related to the stage of the disease.

We have also found NPC-typical serological EBV-IgA titers in 3 lymphoepithelial carcinomas of the tonsil and the soft palate. Similar titers have been found in two cases of poorly differentiated carcinomas of the base of the tongue. All these tumors arise in the lymphoepithelial tissue of *Waldeyer's* ring.

We conclude that possibly some carcinomas of *Waldeyer's* ring are similarly related to EBV as nasopharyngeal carcinomas are.

Auch wir fanden gegen EBV gerichtete IgA-Antikörper gegen VCA und das frühe Antigen (EA) *nur* bei Patienten mit Nasopharynxkarzinomen, jedoch nicht bei Kontrollpopulationen.

Die zurückliegenden drei Jahre erlaubten durch den Vergleich serologischer und klinischer Daten die Wertigkeit von EBV-Titerveränderungen zu untersuchen. Den erkrankten Personen wurde jeweils vor und in regelmäßigen Abständen nach der Behandlung Blut entnommen und auf EBV spezifische Antikörper untersucht.

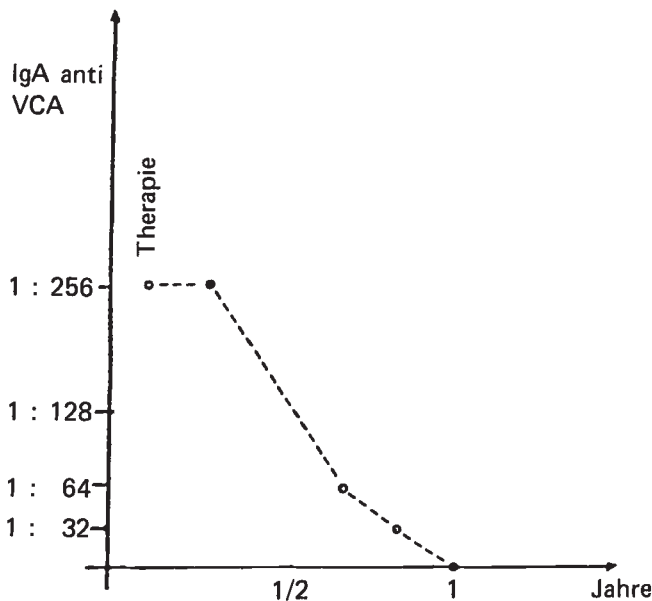


Abb. 1 Patientin P. A., 75 Jahre, lymphoepitheliales Karzinom des Nasenrachenraumes

### Methodik

Für den Test der Seren auf Antikörper gegen Viruskapsidantigen (VCA) wurden indirekte Immunfluoreszenzteste verwendet (6). Als VCA-Antigen dienten drei Tage alte P3-HR1-Zellen mit fünf bis zehn Prozent VCA positiven Zellen. Die Antigen tragenden Zellen wurden auf Objektträger mit aufgesprühten Teflonabgrenzungen gebracht, mit einem Gebläse luftgetrocknet und zehn Minuten bei 20° in Aceton fixiert. Als Konjugat wurde ein 1:50 verdünnte Lösung von fluoreszenzmarkierten Anti-Human-IgA vom Kaninchen verwendet. Die fluoreszenzmarkierten Antikörper wurden über die Firma Boehringer, Mannheim, von DAKO, Dänemark, bezogen.

Die Tests wurden mit einem Zeiss-Forschungsmikroskop III mit 50 W Hg Hochdrucklampe mit dem Filtersatz, bestehend aus: Erregerfilter BP 450-490; Farbteiler FT 510; Sperrfilter LP 520; einem 25/0,80W Wasser-Glycerin-Öl oder 25/0,60 Luft Objektiv bei 325facher Endvergrößerung, abgelesen.

### Ergebnisse

**1. Titerverläufe bei Patienten mit Nasopharynxkarzinomen**  
Die folgenden beiden Abbildungen zeigen Immunglobulin A Antikörpertiter gegen EBV-VCA während verschiedener Krankheitsverläufe.

Nach Behandlung zeigten 8 Patienten einen ähnlichen Titerabfall wie in Abb. 1 dargestellt.

Bei der obigen Abbildung handelte es sich um eine 75jährige Patientin mit einem lymphoepithelialen Karzinom des Nasopharynx. Lymphknoten waren nicht zu tasten, Fernmetastasen waren keine vorhanden. Der Primärtumor als auch die entsprechenden Lymphabflußgebiete wurden bestrahlt. Bei Behandlungsbeginn fand sich ein hoher IgA-antiVCA-Titer. Innerhalb eines Jahres nach der Behandlung verschwanden die Antikörper im Serum vollständig. Auch klinisch ergab sich kein Anhalt für einen Residualtumor oder ein Rezidiv.

In unserer vorausgegangenen Publikation hatten wir unser Patientengut in zwei Gruppen eingeteilt: In frisch aufgenommene Fälle und solche, die auf Grund von Klinikunterlagen vor längerer Zeit therapiert worden waren und keine

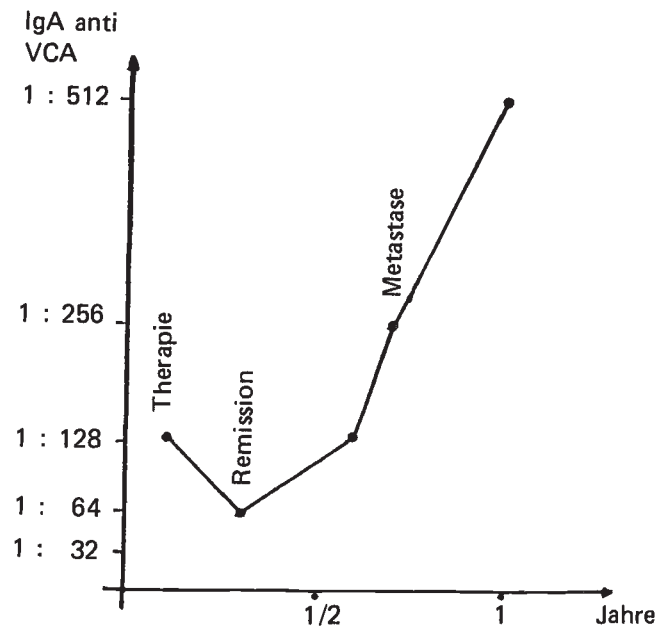


Abb. 2 Patient V. S., 64 Jahre, undifferenziertes Karzinom des Nasenrachenraumes

klinischen Zeichen einer Erkrankung zeigten. Die relativ hohe Zahl von IgA-antiVCA-Antikörpern negativer Patienten in der 2. Gruppe sind mit großer Wahrscheinlichkeit Ergebnisse von Titerverläufen wie in der Abbildung 1 dargestellt.

In der Abbildung 2 handelt es sich um einen 64jährigen Patienten mit einem undifferenzierten Karzinom des Nasopharynx. Auch hier waren keine Lymphknoten tastbar, Fernmetastasen waren ebenfalls nicht vorhanden. Nach Behandlung kam es auch bei diesem Patienten zu einem Titerabfall. Nach einem halben Jahr jedoch kam es erneut zu einem Titeranstieg, der von einer Metastasierung (Knochen- und Lebermetastasen) begleitet war. Lokal im Nasenrachenraum wurde eine Biopsie entnommen, jedoch fand sich kein lokales Rezidiv. Der Patient verstarb vier Monate später.

Sechs weitere Patienten mit einem derartigen Titeranstieg verstarben ebenfalls. Bei drei Patienten wurde ein Rezidiv erst nach einem Titeranstieg durch eine Biopsie bestätigt. Drei weitere Patienten, bei denen es nach der Behandlung zu keiner wesentlichen Titeränderung gekommen war, verstarben ebenfalls im Laufe von einem Jahr.

### 2. IgA-antiVCA Antikörper bei anderen Tumoren des Oropharynx

Im Rahmen von fortgeführten Kontrolluntersuchungen an Patienten mit Tumoren anderer Lokalisation fanden wir IgA-Antikörper gegen VCA bei 3 lymphoepithelialen Karzinomen und 1 undifferenzierten Karzinom der Tonsille, 2 undifferenzierten Karzinomen des Zungengrundes sowie 1 lymphoepithelialen Karzinom des weichen Gaumens. Bei den weitaus häufigeren differenzierten und verhornenden Plattenepithelkarzinomen aus diesem Bereich fanden wir jedoch keine dem NPC ähnlichen Antikörperspektren.

### Diskussion

Wie aus unseren Ausführungen zu sehen ist, läßt sich durch die Bestimmung von Immunglobulin A Antikörpern gegen

Epstein-Barr Virus spezifische Kapsidantigene der Krankheitsverlauf bei Patienten mit Nasopharynxkarzinomen verfolgen. Somit weisen diese Serumantikörper nicht nur auf das Vorliegen von entsprechenden Karzinomen hin, sondern sind auch mit dem Stadium der Erkrankung korreliert.

Ein Anstieg weist auf eine Verschlechterung, ein Titerabfall in Richtung einer Tumorremission. Aussagekräftig ist dabei eine Titeränderung um zwei Stufen. Der Antikörperabfall bei einer Tumorremission läßt sich mit einer Verminderung des antigenen Potentials, welches im Tumor vorhanden ist, erklären. Wie wir wissen, läßt sich regelmäßig in den epithelialen Zellen des Nasopharynxkarzinoms EBV-DNA nachweisen (9, 10). Hierdurch wird erst die Expression von virusspezifischen Antigenen möglich. Umgekehrt lassen sich die erhöhten Antikörper im Serum bei einer Verschlechterung des Krankheitsbildes durch ein vermehrtes Angebot von Antigenen erklären.

Die von anderen Autoren angeführten Immunglobulin G Antikörper gegen Viruskapsidantigen verändern sich ebenfalls nach unseren Erfahrungen im Verlauf der Erkrankung. Da diese Antikörper jedoch auch bei Gesunden vorkommen, sind sie wohl statistisch gesehen signifikant, aber im Einzelfall wenig aussagekräftig. So fanden wir zum Beispiel bei verschiedenen anderen neoplastischen Erkrankungen, die von einer geschwächten zellulären Immunabwehr begleitet sind (M.-Hodgkin- und non-Hodgkin-Lymphome) zum Teil erhebliche IgG-Titererhöhungen, ohne daß dies ein Beweis für eine ätiologische Beziehung wäre (3). EBV-antiVCA spezifische IgA-Antikörper hatten wir in einer früheren Arbeit nur bei lymphoepithelialen Karzinomen und bei undifferenzierten bis gering differenzierten Karzinomen des Nasopharynx gefunden. Bei differenzierten Plattenepithelkarzinomen konnten entsprechende Antikörpertiter nicht nachgewiesen werden.

Erst im Rahmen dieser Studie konnten wir antiVCA IgA-Antikörper auch bei einigen Patienten mit Tumoren in anderen Lokalisationen (Oropharynx) finden. Alle diese Tumoren gehören zum *Waldeyerschen Rachenring*. Dieser lymphoepitheliale Schlundring zeichnet sich entwicklungs- geschichtlich und histologisch durch seine enge Durchsetzung von epithelalem und lymphatischem Gewebe aus (2). Nach neuesten experimentellen Ergebnissen haben EBV

infizierte Lymphozyten die Eigenschaft mit anderen Zellen, auch solchen, die keine Rezeptoren für EBV besitzen, zu fusionieren, wenn sie in engen Kontakt zu anderen Zellen sind (1). Damit kann eine Übertragung viraler DNA in Zellen stattfinden, in die EBV-DNA durch natürliche Infektion nicht gelangen kann. Dieser Mechanismus könnte die Anwesenheit von EBV-DNA in den epithelialen Tumorzellen (9, 10) erklären.

Geht man davon aus, daß Epstein-Barr-Virus an der Entstehung von Karzinomen beteiligt ist, so gilt dies unserer Meinung nach nicht nur für Karzinome des Nasopharynx, sondern möglicherweise auch für Tumoren des *Waldeyerschen Rachenringes* aufgrund ihrer ihnen gemeinsamen histologischen Ähnlichkeit. Dies muß jedoch noch durch den Nachweis viraler DNA in den Tumoren des Oropharynx bestätigt werden.

### Literatur

- (1) Bayliss, G. J., H. Wolf: Epstein-Barr virus induced cell fusion. In Vorbereitung.
- (2) Döhnert, G.: Über lymphoepitheliale Geschwülste. Springer Verlag, Berlin, Heidelberg, New York (1977)
- (3) Henle, W., G. Henle: Seroepidemiology of the virus. In: The Epstein-Barr Virus (Hrsg. von Epstein, M. A., B. G. Achong) Springer Verlag, Berlin, Heidelberg, New York (1979)
- (4) Henle, G., W. Henle: Epstein-Barr virus specific IgA serum antibodies as an outstanding feature of nasopharyngeal carcinoma. *Int. J. Cancer* 17 (1976) 1
- (5) Henle, W., G. Henle, P. Ho, H. C. Burtin, Y. Cachin, P. Clifford, A. de Schryver, G. de The, V. Diehl, G. Klein: Antibodies to Epstein-Barr virus in nasopharyngeal carcinoma, other head and neck neoplasms and control groups. *J. nat. Cancer Inst.* 44 (1970a) 225
- (6) Henle, W., G. Henle, C. A. Herwitz: Epstein-Barr virus specific diagnostic tests in infectious mononucleosis. *Hum. Path.* 5 (1974) 551
- (7) Tischendorf, P., G. J. Shramek, R. C. Balagtas, F. Deinhardt, W. H. Knospe, G. R. Noble, J. E. Maynard: Development and persistence of immunity to Epstein-Barr virus in man. *J. infect. Dis.* 122 (1970) 401
- (8) Wilmes, E. H. Wolf, F. Deinhardt, H. H. Naumann: Die Bedeutung von Epstein-Barr-Virus-Antikörpern für Diagnose und Verlauf des Nasopharynxkarzinoms. *Laryng. Rhinol.* 58 (1979) 911
- (9) Wolf, H., H. zur Hausen, V. Becker: EB viral genomes in epithelial nasopharyngeal carcinoma cells. *Nature (Lond.)* 244 (1973) 245
- (10) Wolf, H., H. zur Hausen, G. Klein, V. Becker, G. Henle, W. Henle: Attempts to detect virus-specific DNA sequences in human tumors. III. Epstein-Barr-viral DNA in non-lymphoid nasopharyngeal carcinoma cells. *Med. Microbiol. Immunol.* 161 (1975) 15

Dr. E. Wilmes  
Univ. HNO-Klinik, Klinikum  
Großhadern, Marchioninstr. 15  
8000 München 70