

## Änderungen von Blut-Histaminspiegel während allogener Lebertransplantation am Schwein

*Changes of Blood Histamine During Transplantation of Allogeneic Livers  
in Pigs*

E. HELL, W. LORENZ, O. BOECKL, H. J. REIMANN und G. ZIMMERMANN  
I. Chirurgische Abteilung und Ludwig Boltzmann-Institut für Experimentelle Chirurgie  
der Landeskrankenanstalten Salzburg und Abteilung für experimentelle Chirurgie  
und pathologische Biochemie, Universität Marburg a. d. Lahn

Die Leber spielt eine bedeutsame Rolle in der Regulation des Histaminstoffwechsels [1]. Der passagere Funktionsausfall während und nach einer Transplantation führt unter anderem zur Histaminanhäufung im Körperkreislauf. Dies ist eine wichtige Ursache für schwere und zuweilen lang anhaltende Hypotension nach Revascularisation eines Lebertransplantates.

*Material und Methodik.* Während 4 allogener Lebertransplantationen an 3—6 Monate alten weiblichen Hausschweinen zwischen 20 und 30 kg Körpergewicht wurden insgesamt 49 Histaminbestimmungen durchgeführt. Es handelte sich um orthotope Transplantationen bei kalter Ischämiezeit des Transplantates von durchschnittlich 40 min. Für die Zeit der anhepatischen Phase wurde ein splenojugularer Pumpenbypass verwendet. Die technischen Details von Transplantation und Narkose wurden früher publiziert [2]. Die Histaminbestimmung im Plasma erfolgte fluorometrisch nach der von Lorenz angegebenen Methodik [6].

*Ergebnisse.* Der mittlere Ausgangswert aus 4 Versuchen am narkotisierten Tier betrug 54,5 ng/ml ( $\bar{x} = 54,5 \pm 22$ ). Die Blutabnahme erfolgte mittels Venenkatheter aus dem rechten Vorhof.

Abb. 1 zeigt Histaminkurven während Lebertransplantationen an 4 Tieren. Mit zunehmender Operationsdauer kommt es zu einem kontinuierlichen Absinken der Histaminspiegel bis zum Ende der Bypassphase ( $\bar{x} = 19 \pm 21$  ng/ml). Etwa 30 sec nach Öffnung der Portaanastomose und Freigabe der Blutstrombahn durch die Leber kommt es zu einem signifikanten ( $p < 0,05$ ) bis zu 15fachen Histaminanstieg ( $\bar{x} = 86,2 \pm 27,5$  ng/ml).

Bereits nach weiteren 10 min ist die Substanz wieder weitgehend eliminiert, und nach Öffnung der V. cava inferior (pars infra hepatica)-Anastomose, erfolgt kein neuerlicher Anstieg.

Der Wert ( $\bar{x} = 20,6 \pm 25$  ng/ml) ist etwa gleich dem am Ende der anhepatischen Phase, und der Abfall ist signifikant ( $p < 0,05$ ). Erst nach Anastomosierung der Art. hepatica ist ein neuerlicher geringfügiger Anstieg zu verzeichnen ( $\bar{x} = 35,5 \pm 16$  ng/ml).

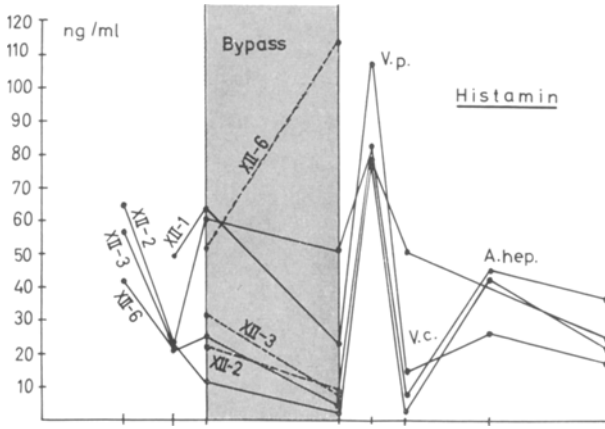


Abb. 1. Histaminspiegel im Blut der V.jugularis während Lebertransplantation an 4 verschiedenen Schweinen. Der schraffierte Bezirk entspricht der einstündigen Bypassphase. Während in der anhepatischen Phase ein konstanter Histaminabfall zu verzeichnen ist, kommt es 30 sec nach Öffnung der Porta-anastomose (V.p.) zu einem bis 15fachen Histaminanstieg. V.c. Zeitpunkt 30 sec nach Öffnung der Vena cava caudalis pars infrahepatica. Neuerlicher Histaminanstieg nach Öffnung der Arteria hepatica (A.hep.). Histaminspiegel im Bypassblut durch strichlierte Linie gekennzeichnet

Vergleicht man die Mittelwerte von pH, Histamin und Blutdruck, so findet sich während des enormen Histaminanstieges in der Revascularisationsphase ein signifikanter umgekehrt proportionaler Blutdruckabfall, daneben besteht offenbar eine Beziehung zwischen RR und pH-Werten. In 2 Fällen mit hohem Histaminanstieg nach Öffnung der V.portae beobachteten wir vor dem Blutdruckabfall einen etwa 30 sec dauernden initialen Anstieg von 50—70 mm Hg.

*Diskussion.* Während in der anhepatischen Phase ein konstanter Abfall zu verzeichnen ist, kommt es nach Öffnung der Porta-anastomose zu einem bis zu 15fachen Histaminanstieg. Dies spricht für eine Freisetzung aus Leber und Dünndarm bei fehlender Abbaufähigkeit. Der Histaminanstieg ist umgekehrt proportional dem Blut-pH. Dies erklärt sich aus dem pH-Optimum der Histamin-Methyltransferase, das bei 7,4 und deren optimale Enzymaktivität in einem relativ schmalen pH-Bereich liegt. Schwere und lang anhaltende Hypotensionen nach Revascularisation eines Lebertransplantates werden in der Literatur [3] als Folge von Anhäufungen toxischer Metaboliten und Freigabe vasoaktiver Substanzen aus dem ischämisch geschädigten Transplantat angesehen. An Hand der Untersuchungen von 26 Parametern (Enzyme, Elektrolyte, Blutgerinnung etc.) sind wir zur Auffassung gelangt, daß die komplexe Ursache dieses Schockgeschehens in Verschiebungen des Säurebasen-

gleichgewichtetes (Milchsäure) und Histamin liegt, wobei letzterem eine hervorragende Rolle zukommt [4, 5].

In 2 Fällen mit hohem Histaminanstieg nach Öffnung der Vena portae beobachteten wir vor dem Blutdruckabfall einen initialen etwa 30 sec dauernden Anstieg von 50—70 mm Hg. Lorenz [6] ist der Ansicht, daß Histamin beim Schwein relativ hohe Dosen von Katecholaminen freisetzen kann, womit dieser kurzdauernde RR-Anstieg erklärt werden könnte.

*Zusammenfassung.* Die nach Revascularisation eines allogenen Lebertransplantates auftretenden Schocksymptome sind eine Folge von Histaminfreisetzung aus Leber und Dünndarm bei fehlender Abbaufähigkeit des ischämisch geschädigten Transplantates. Die Kenntnis dieser Tatsache und Einleitung entsprechender Maßnahmen ist von entscheidender Bedeutung für den Erfolg einer Lebertransplantation am Schwein.

### Literatur

1. Drapanas, Th., Adler, W., Vang, J. O., McMenemy, R. H.: Ann. Surg. **161**, 447 (1965).
2. Hell, E., Boeckl, O., Zimmermann, G., Seidl, P.: Wien. klin. Wschr. **5**, 82 (1971).
3. Joseph, W. L., Fonkalsrudand, E. W., Longmire, W. P. Jr.: J. surg. Res. **8**, 367 (1968).
4. Hell, E., Boeckl, O., Zimmermann, G., Gibitz, H. J., Brugger, G.: Im Druck.
5. Boeckl, O., Hell, E., Zimmermann, G., Fitzga, H., Jecel, P., Gibitz, H. J.: Z. ges. exp. Med. **156**, 67 (1971).
6. Lorenz, W., Barth, H., Kusche, J., Reimann, H. J., Schmal, A., Matejka, E., Mathias, Ch., Hutzl, M., Werle, E.: Europ. J. Pharmacol. **14**, 170 (1971).

Dr. E. Hell  
I. Chirurgische Abteilung  
und Ludwig Boltzmann-Institut  
für Experimentelle Chirurgie  
der Landeskrankenanstalten  
A-5020 Salzburg  
Österreich