

**AUS DEM LEHRSTUHL
FÜR CHIRURGIE
PROF. DR. HANS J. SCHLITT
DER MEDIZINISCHEN FAKULTÄT
DER UNIVERSITÄT REGENSBURG**

AKUTE MESENTERIALE ISCHÄMIE

Outcome nach chirurgischer Therapie bei 83 Patienten

**Inaugural – Dissertation
zur Erlangung des Doktorgrades
der Medizin**

**der
Medizinischen Fakultät
der Universität Regensburg**

**vorgelegt von
Laura Asshoff**

2011

**AUS DEM LEHRSTUHL
FÜR CHIRURGIE
PROF. DR. HANS J. SCHLITT
DER MEDIZINISCHEN FAKULTÄT
DER UNIVERSITÄT REGENSBURG**

AKUTE MESENTERIALE ISCHÄMIE

Outcome nach chirurgischer Therapie bei 83 Patienten

**Inaugural – Dissertation
zur Erlangung des Doktorgrades
der Medizin**

**der
Medizinischen Fakultät
der Universität Regensburg**

**vorgelegt von
Laura Asshoff**

2011

Dekan:	Prof. Dr. Dr. Torsten E. Reichert
1. Berichterstatter:	PD Dr. med. Marc-Hendrik Dahlke
2. Berichterstatter:	PD Dr. med. Peter Heiß
Tag der mündlichen Prüfung:	17.01.2012

1. EINLEITUNG	8
1.1 Epidemiologie	8
1.2 Ätiologie	9
1.2.1 Akute arterielle Thrombose und Embolie	9
1.2.2 Mesenterialvenenthrombose	10
1.2.3 Non-occlusive mesenteric ischemia (NOMI)	11
1.2.4 Chronische Mesenteriale Ischämie	11
1.3 Verteilungsmuster der Gefäßverschlüsse	13
1.4 Symptome	16
1.5 Diagnostik	17
1.6 Therapie	20
1.6.1 Konservative Therapie	20
1.6.2 Laparotomie und vaskuläre Rekonstruktionsverfahren	21
1.6.3 Relaparotomie	24
1.7 Mortalität und Morbidität	25
1.8 Nachsorge	26
2. STUDIENBESCHREIBUNG UND FRAGESTELLUNG	28
3. METHODEN	29
3.1 Patientenkollektiv	29
3.2 Datenerhebung	30
3.3 SPSS-Datenverarbeitung	33
4. ERGEBNISSE	34
4.1 Studienkohorte und Risikofaktoren	34
4.2 Klinische Vorstellung der Patienten bei Aufnahme	36
4.3 Laborbefunde	37
4.4 Ätiologie der mesenterialen Ischämie	38
4.4.1 Primäre Ursachen	38
4.4.2 Sekundäre Ursachen	39
4.5 Durchgeführte Bildgebung	40
4.5.1 Anzahl der bildgebenden Verfahren und positiven Befunde	40
4.5.2 Reihenfolge der Bildgebung	42
4.6 Chirurgische Therapie	45
4.6.1 Resektion	45
4.6.2 Gefäßrekonstruktion	46
4.7 Postoperative Morbidität	48

4.7.1	Komplikationen	48
4.7.2	Relaparotomie	49
4.7.3	Krankenhausverweildauer	49
4.8	Therapieergebnisse	50
5.	DISKUSSION	53
5.1	Zielsetzung	53
5.2	Der typische Patient	54
5.2.1	Risikofaktoren - Risikoprofil	54
5.2.2	Symptome der mesenterialen Ischämie	56
5.3	Verteilungsmuster - Ätiologie	59
5.4	Standard - Bildgebung	62
5.5	Resektion oder Rekonstruktion	65
5.6	Postoperative Morbidität und Mortalität	69
6.	ZUSAMMENFASSUNG	71
7.	SUMMARY	73
8.	LITERATURVERZEICHNIS	73
9.	ABKÜRZUNGSVERZEICHNIS	77
10.	LEBENS LAUF	78
11.	DANKSAGUNG	79

1. Einleitung

1.1 Epidemiologie

Mit einem Anteil von ca. 0,4% ¹ an allen akuten Abdominalerkrankungen handelt es sich bei der akuten mesenterialen Ischämie nicht um das Krankheitsbild, das der Arzt in der chirurgischen Notaufnahme am Häufigsten zu sehen bekommt. Dennoch sollte der akute Darminfarkt als Differentialdiagnose nicht vergessen werden. Die Inzidenz nimmt, nicht zuletzt auf Grund der Überalterung der Gesellschaft und zunehmender Risikofaktorbelastung der meist multimorbiden Patienten, immer mehr zu. Mehr als 75% des Patientengutes ist bereits über 75 Jahre alt ². Obwohl es sich um eine eher seltene Erkrankung handelt, ist der Darminfarkt doch ein perakuter Notfall, der unmittelbare und effiziente Behandlung erfordert ³. Allerdings wird die klare Einordnung und Diagnosestellung dem Untersucher durch uncharakteristische Symptome, wie Abdominalschmerz, Diarrhoe, Übelkeit und Erbrechen erschwert. Differentialdiagnostisch kommen u.a. die Perforation eines Hohlorgans, eine akute Pankreatitis, ein mechanischer oder paralytischer Ileus unterschiedlichster Genese oder auch ein Myokardinfarkt der Hinterwand in Betracht ⁴.

Laut der American Gastroenterological Association (AGA) wird deshalb empfohlen, alle Risikopatienten mit anderweitig nicht erklärba- ren Bauchschmerzen und offensichtlicher Diskrepanz zwischen Schmerz und blandem Untersuchungsbefund auf eine mesenteriale Ischämie hin zu untersuchen.

Als Risikopatient gilt jeder Patient über 50 Jahre, mit Herzinsuffizienz, Herzrhythmusstörungen, kürzlich erlittenem Herzinfarkt, Hypovolämie, Hypotension oder bestehender Sepsis ⁵. Zusätzlich zu den üblichen kardiovaskulären und metabolischen Risikofaktoren, wie Diabetes mellitus, Arteriosklerose, periphere arterielle Verschlusskrankheit,

Adipositas und Hypercholesterinämie ⁶, gelten außerdem arterielle Embolien, Vaskulitiden, tiefe Beinvenenthrombosen, Thrombophilie oder chronische Bauchschmerzen in der Vorgeschichte als Risikofaktor ⁷.

1.2 Ätiologie

Akute Durchblutungsstörungen der Viszeralorgane entstehen primär durch einen embolischen oder thrombotischen Verschluss einer oder mehrerer Viszeralarterien oder -venen.

Sekundär kann die Durchblutung auch durch weniger häufige Ereignisse wie Aortenaneurysmata, Aortendissektionen mit Verlegung der mesenterialen Gefäßabgänge, Strangulation, Volvulus oder Tumorwachstum, behindert werden. Die Folge ist letztlich immer die mehr oder minder ausgeprägte Gangrän des infarzierten Darmgewebes, wobei drei verschiedene Stadien voneinander abgegrenzt werden (siehe 1.4 Symptome) ^{1,8}.

1.2.1 Akute arterielle Thrombose und Embolie

Die häufigste Ursache für eine akute mesenteriale Ischämie besteht in einer arteriellen Embolie oder arteriellen Thrombose. Beides macht ca. 75% aller Fälle aus, wobei ca. 50% auf einer Mesenterialarterienembolie beruhen ^{9, 10}. Bei embolischem Geschehen ist die Emboliequelle in über 90% das Herz, in dem sich auf Grund von Vorhofflimmern, Mitralstenose, nach Myokardinfarkt oder bei einem Herzwandaneurysma Thromben bilden können. Auch im Rahmen von arteriosklerotischen Veränderungen der Aorta kann es zu Emboliequellen, wie wandständigen Thromben, malignen Plaques oder Aortenaneurysmata kommen. Eine generalisierte Arteriosklerose begünstigt das Geschehen.

Gehäuft können akute Durchblutungsstörungen des Darmes nach vorausgegangenen kardiochirurgischen Eingriffen wie Bypass-Operationen auftreten ¹¹. Auch arterielle Katheteruntersuchungen können die Gefäßwände so manipulieren, dass sich wandständige Thromben lösen und eine mesenteriale Embolie verursacht wird. Die häufigste Ursache für eine Thrombose in einer Mesenterialarterie liegt in einer bereits bestehenden stenosierenden Arteriosklerose der Viszeralarterien, die sich in einer Angina abdominalis mit postprandialen Bauchschmerzen als Zeichen eines chronischen Versorgungsdefizits zeigen kann ⁹. Wesentlich seltener Ursachen sind z.B. Vaskulitiden, bei denen es im Rahmen einer überschießenden Immunabwehr zu Entzündungsreaktionen in den Gefäßen kommt und konsekutiv zur intravasalen Induktion der Gerinnung mit Verschluss des betroffenen Gefäßes. Beispiele für solche, unter anderem die Darmgefäße betreffende Vaskulitiden, sind Polyarteriitis nodosa, systemischer Lupus erythematodes, Dermatomyositis, Purpura Schoenlein-Henoch, eine Amyloidose oder eine rheumatoide Vaskulitis ^{8,12}.

1.2.2 Mesenterialvenenthrombose

Eine Mesenterialvenenthrombose wird weit weniger häufig beobachtet als arteriell bedingte mesenteriale Ischämien. Sie macht nur ca. 5% der akuten Durchblutungsstörungen aus ⁹. Als mögliche Ursachen kommen Gerinnungsdefekte wie Protein-C- oder Protein-S-Mangel, Faktor-V-Leiden-Mutation oder auch myeloproliferative Erkrankungen in Frage. Auch denkbar ist eine portale Hypertension, die durch Flussverlangsamung im intestinalen Abflussgebiet die Thrombentwicklung begünstigt. Bei Kompression, z.B. durch einen Tumor, entwickelt sich ein hämorrhagischer Infarkt des Darms. Grundsätzlich kommt es hierbei zunächst zu einer Abflussbehinderung mit Rückstau,

Schwellung und dann Thrombosierung - primär der venösen und schließlich auch der arteriellen Strombahn^{2, 11}.

1.2.3 Non-occlusive mesenteric ischemia (NOMI)

In ca. 20% - 30% der Fälle findet sich eine Darminfarzierung ohne nachweisbaren Gefäßverschluss^{2, 10}. Bei dieser non-occlusive disease (NOD) oder auch non-occlusive mesenteric ischemia (NOMI) handelt es sich um Gefäßspasmen im arteriellen Splanchnikusgebiet meist in Verbindung mit Arteriosklerose oder einer protrahierten Hypozirkulation, z.B. bei Herzinsuffizienz und low-cardiac-output Syndrom. Des Weiteren tritt die nicht-okklusive Form der mesenterialen Ischämie nach kardiochirurgischen Eingriffen und bei Dialysepatienten gehäuft auf^{9, 13}.

Auch Medikamente können eine sekundäre Vasokonstriktion oder ein vermindertes Herzminutenvolumen verursachen. Hierbei kommen z.B. Katecholamine in der intensivmedizinischen oder β -Adrenorezeptor-Blocker und Diuretika in der ambulanten Versorgung der Patienten zum Tragen. Dieser Form der mesenterialen Ischämie kommt, auf Grund des stetig zunehmenden Einsatzes dieser Medikamente und Therapieformen, immer mehr Bedeutung zu¹¹.

1.2.4 Chronische Mesenteriale Ischämie

Chronische arterielle Durchblutungsstörungen sind in 95% der Fälle durch Arteriosklerose bedingt¹⁴. Andere Ursachen, wie z.B. Gefäßmissbildungen oder fibromuskuläre Dysplasien, spielen dabei nur eine untergeordnete Rolle.

Laut den Leitlinien zur Diagnostik und Therapie der chronischen Verschlüsse der Viszeralarterien von 1998 sind die chronischen

Verschlussprozesse der Darmgefäße keine Seltenheit, ca. 50% der über 50-jährigen mit bekannter pAVK der unteren Extremität weisen sie auf.¹⁴ Trotzdem wird die Rekonstruktion dieser Gefäßverengungen nicht häufig durchgeführt. Der Grund dafür liegt darin, dass ca. 80% der Verengungen durch ausgedehnte viszerale Umgehungskreisläufe völlig kompensiert werden und sie somit nicht symptomatisch werden. Sind diese Kollateralen bei Belastung, also Nahrungszufuhr und Verdauung, nicht ausreichend, kommt es zur chronischen mesenterialen Ischämie, der *Angina abdominalis*. Diese äußert sich in postprandialen Schmerzen, die normalerweise nach 1-2 Stunden wieder abklingen. Häufig ist im Krankheitsverlauf ein Gewichtsverlust auf Grund von schmerzbedingter Nahrungskarenz zu beobachten¹⁴⁻¹⁶.

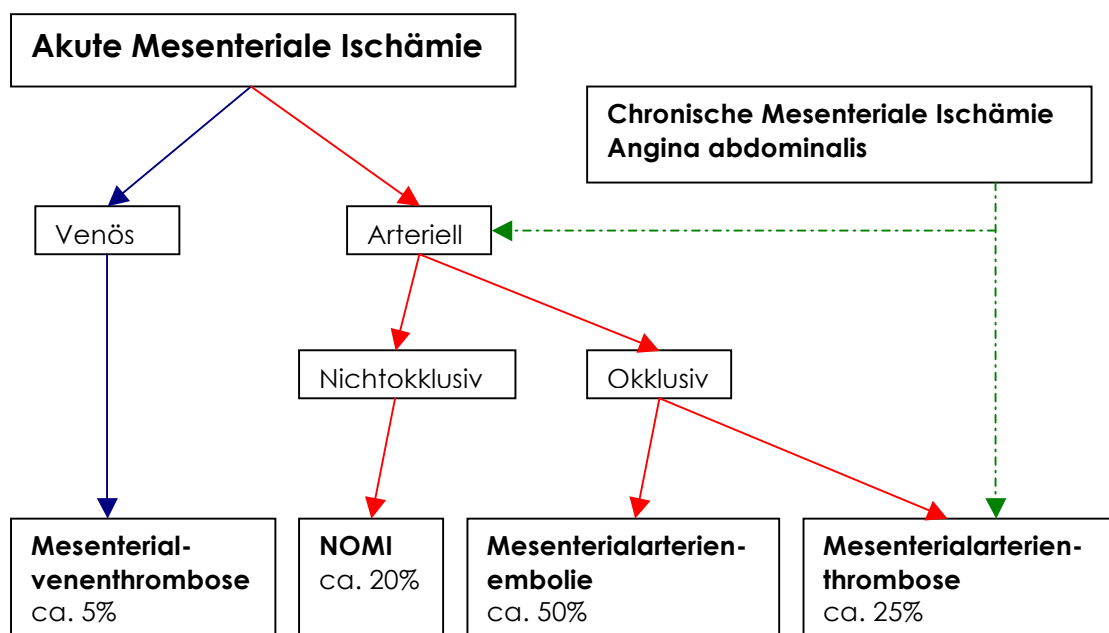


Abb. 1: Häufigkeiten möglicher Ursachen einer Mesenterialen Ischämie

1.3 Verteilungsmuster der Gefäßverschlüsse

Der Darm wird durch drei unpaare Hauptstämme der Aorta (Truncus coeliacus, A. mesenterica superior und A. mesenterica inferior) mit sauerstoffreichem Blut versorgt. Von diesen Hauptarterien ist bei einer Mesenterialischämie in ca. 85% der Fälle die A. mesenterica superior betroffen. Da sie den größten Durchmesser und einen flachen Abgangswinkel besitzt, ist sie durch Thrombembolien besonders gefährdet⁹. Verschlüsse der A. mesenterica inferior und des Truncus coeliacus treten mit ungefähr gleicher Häufigkeit von je 7,5% auf. Akute Zwei-Etagenverschlüsse sind Raritäten^{4, 17}.

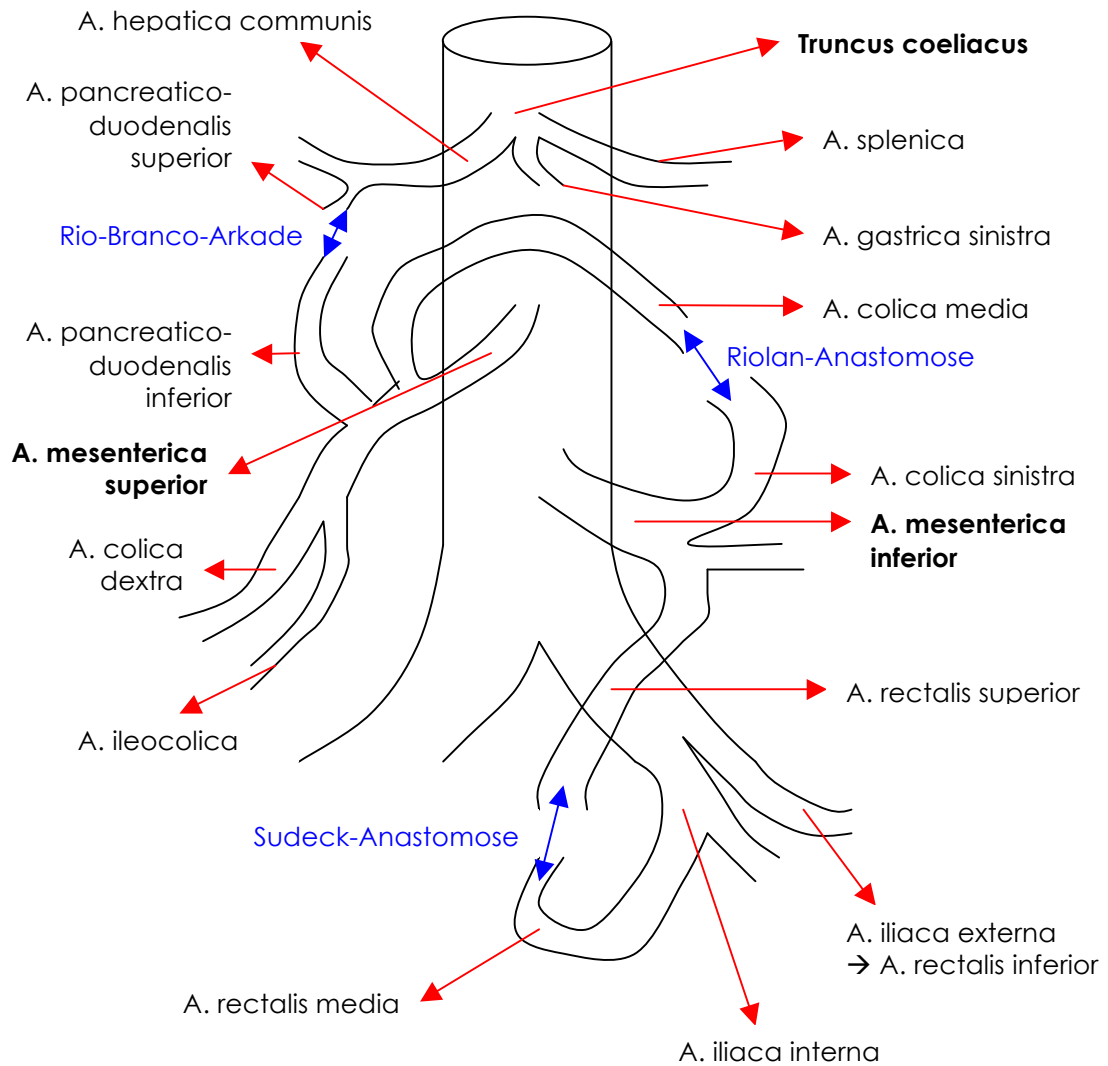


Abbildung 2^{4, 68}: Schematische Darstellung der arteriellen Gefäßversorgung des Dünndarmes und Dickdarmes

Die Verlegung des Truncus coeliacus und der A. mesenterica inferior kann oft symptomlos verlaufen, sofern die Kollateralenversorgung ausreichend gewährleistet ist. Bei Astverschlüssen der Truncus-Abgangsgefäße kann es allerdings zu partiellen oder totalen Organnekrosen z.B. von Leber bzw. Milz kommen. Ist die kollaterale Zirkulation der A. mesenterica inferior gestört, kommt es zur Nekrose von Sigma und oberem Rektum, in weniger gravierenden Fällen zur ischämischen Colitis. Bei Abgangverschluss der A. mesenterica superior folgt eine Darmnekrose im ganzen Versorgungsgebiet, von Jejunum, Ileum und Colon bis zur linken Flexur. Astverschlüsse 2. und 3. Ordnung

sind auf Grund von postokklusiven Brücken meist symptomlos. Verschlüsse der terminalen Arkaden führen zu multiplen, scharf begrenzten Infarkten ¹⁵.

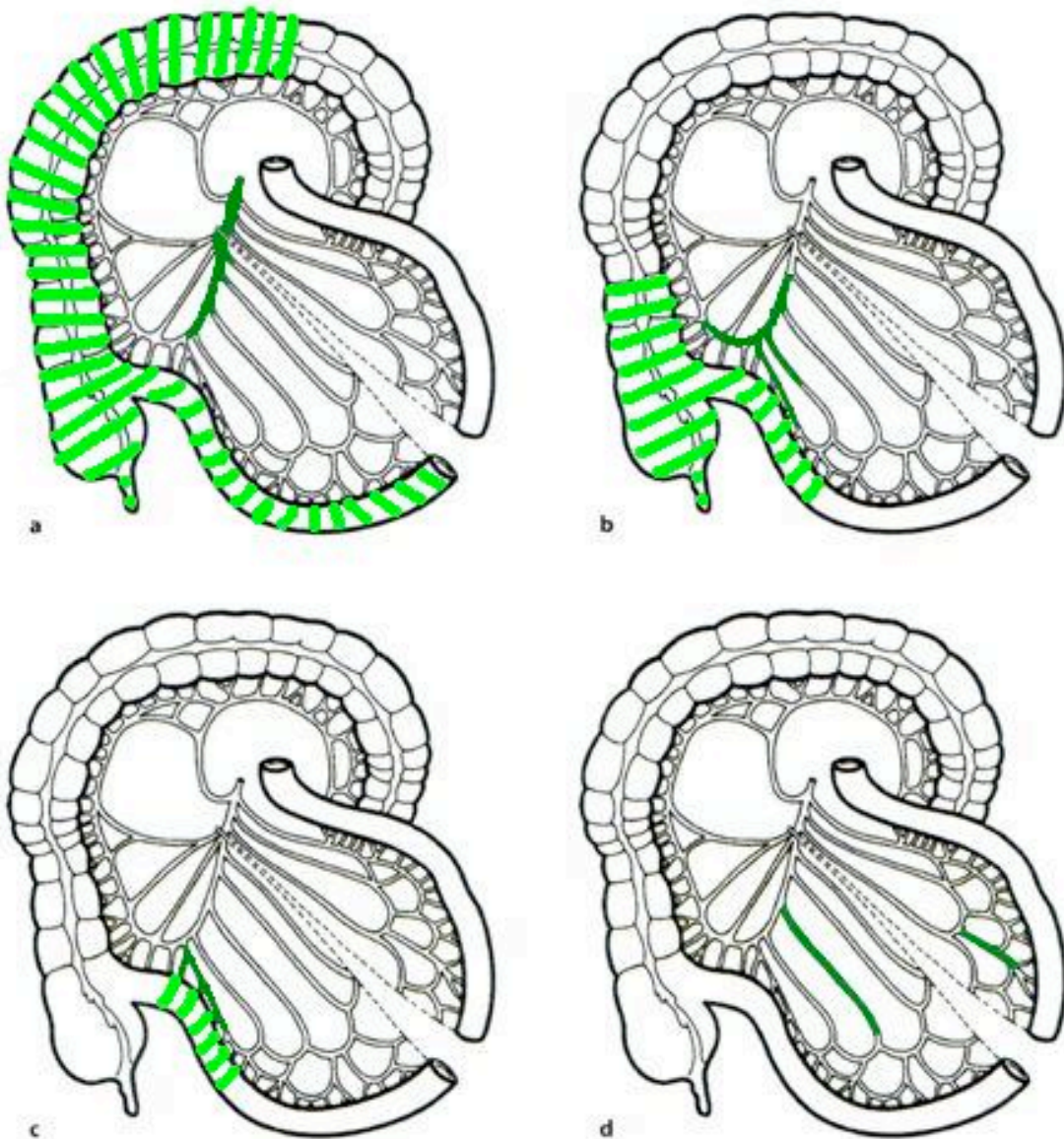


Abb.3 4: Ausdehnung des Darminfarktes in Abhängigkeit von der Verschlusslokalisation:

a Verschluss eines Hauptstamms mit ausgedehnter Ischämie des Dün- und Dickdarms, **b** Verschluss der A. ileo-colica mit Ischämie des terminalen Ileum, Coecum und Teilen des Colon ascendens, **c** terminale Arcaden mit scharf begrenzten Läsionen, **d** Astverschluss 2. und 3. Ordnung ohne Ischämie

1.4 Symptome

Wenn es zu einem Gefäßverschluss gekommen ist, sind die Beschwerden insbesondere in der prognostisch entscheidenden Frühphase oft uncharakteristisch. Dies gilt vor allem für die non-occlusive disease, auch wenn es sich hierbei nicht um einen Gefäßverschluss im klassischen Sinne handelt. Diese Form der akuten mesenterialen Ischämie beginnt weniger dramatisch, verläuft langsamer und kann durch kardiale Grundleiden kaschiert werden ¹. Die klassische, akute Ischämie besteht meist aus drei Phasen, die für sich, im Einzelnen betrachtet, allerdings nicht beweisend für diese Erkrankung sind.

Im Initialstadium (bis ca. 12 Stunden) steht ein fulminanter, schlecht lokalisierbarer Abdominalschmerz im Vordergrund. Die Bauchdecken sind weich, es besteht keine übermäßige Druckempfindlichkeit und auch die Darmperistaltik ist unverändert lebhaft nachzuweisen. Auf Grund von viszeroviszeralen Reflexmechanismen kommt es möglicherweise zu Übelkeit, Erbrechen und Schock.

Im Intermediärstadium (ca. 12-24 Stunden) lassen die Schmerzen nach, es kommt zum so genannten „stillen Intervall“, bei dem die einsetzende Darmatonie auf eine Verschlechterung der Situation hinweist. Eventuell treten dünne, blutige Stühle auf.

Nach 24 Stunden kommt es zum Endstadium, in dem sich das Bild eines akuten Abdomens mit Zeichen der Durchwanderungsperitonitis, paralytischem Ileus, Sepsis und Schock manifestiert ⁸.

1.5 Diagnostik

Zu den häufigsten Laborbefunden gehört neben einer metabolischen Azidose mit erhöhten Serumlaktatwerten, die den hypoxischen Darmstoffwechsel anzeigen, auch eine Leukozytose ^{2, 18}. Außerdem können Amylase, Creatinkinase und GOT erhöhte Werte aufweisen, genauso wie Antithrombin III und D-Dimere, was ein Hinweis für einen thrombotischen Prozess sein kann ^{19, 20}. Allerdings hat einzig das Serumlaktat einen gewissen positiven prädiktiven Wert für die Erkennung einer akuten mesenterialen Ischämie, die übrigen Werte sind unspezifisch und nur in Kombination mit dem klinischen Befund und der Bildgebung verwertbar¹¹.

Parameter	Normwert
Azidose	pH 7,38-7,44
Serum-Laktat	5-15 mg/dl bzw. 0,6-1,7 mmol/l
Leukozytenzahl	4,5-11,0 x 10 ³ /mm ³
Amylase	60-180 U/l
Creatinkinase	
Frauen	40-150 U/l
Männer	60-400 U/l
GOT	0-35 U/l
Antithrombin III	80-130 %
D-Dimere	< 0,5 µg/ml

Tabelle 1: Normwerte der erfassten Laborparameter ⁸

Besteht der klinische Verdacht auf eine akute Durchblutungsstörung des Darmes, so sollte die diagnostische Klärung sofort und ohne Zeitverlust begonnen werden ¹⁰.

Die Bildgebung mittels Kontrast-CT, insbesondere als CT-Angiographie, ist die übliche Vorgehensweise ^{19, 21, 22}, da es eine direkte Darstellung der Darmwand ermöglicht und pathologische Gasansammlungen intramural oder portal und einen Füllungsdefekt direkt nach Kontrastmittelinjektion anzeigt. Eine Pneumatosis intestinalis oder der Nachweis von Gas im

Portalsystem sind Folgeerscheinungen der Wandnekrose und bei hinweisender Anamnese für die akute mesenteriale Ischämie pathognomonisch ¹¹. Beide Phänomene sind prognostisch ungünstig, da sie auf einen fortgeschrittenen Befund hindeuten. Die Sensitivität dieser CT-Diagnostik liegt mittlerweile bei ca. 96% und die Spezifität bei 94%. Betrachtet man die jeweilige Ätiologie im Einzelnen, liegen Spezifität bzw. Sensitivität für arterielle Geschehen bei 100% bzw. 73% in der CT-Angiographie, während Spezifität und Sensitivität bei der mesenterialen Venenthrombose nur bei 50% bzw. 94% liegen ^{10, 23}. Allerdings ist mittels neuerer CT-Technologie auch eine höhere Trefferquote bezüglich der Diagnosesicherung zu erwarten ^{24, 25}. Zusätzlicher Vorteil der computertomographischen Bildgebung ist der geringe zeitliche Aufwand.

Die intraarterielle digitale Subtraktionsangiographie ist eine der verlässlichsten Methoden, um eine akute Durchblutungsstörung sicher nachzuweisen bzw. auszuschließen. Der arterielle Verschluss ist durch fehlende Kontrastmittelanreicherung im Gefäßverlauf distal des Verschlusses gekennzeichnet. Auch in der Beurteilung einer non-occlusive disease ist die Angiographie anderen diagnostischen Verfahren überlegen. Hier zeigt sich zumeist ein typischer Befund mit langstreckiger Engstellung mehrerer Segmentäste des betroffenen Hauptgefäßes, Spasmen und das Perlschnurphänomen mit alternierender Dilatation und Konstriktion eines Gefäßanschnittes. An Hand dessen kann die digitale Subtraktionsangiographie als einziges Verfahren die Diagnose einer NOMI sichern. Ein weiterer Vorteil ist, dass hierbei auch die Möglichkeit zur Intervention mittels Stenting und damit der Revaskularisierung im Zuge der Diagnostik besteht ¹⁹. Dennoch sollte die DSA ein notwendiges chirurgisches Eingreifen nicht verzögern; hier ist zeitlicher Aufwand und potentieller Nutzen sorgsam gegeneinander abzuwägen.

Die MR-Angiographie kann trotz modernster Technologie noch nicht als Standardbildgebung für die akute mesenteriale Ischämie empfohlen

werden, da hierbei die Unterscheidung zwischen frühen ischämischen, infiltrativen oder inflammatorischen Veränderungen schwer fällt und damit der Zeitaufwand nicht immer gerechtfertigt erscheint. Des Weiteren setzt diese Untersuchungsmethode die Kooperation des Patienten voraus und schränkt gleichzeitig das Patienten-Monitoring erheblich ein ^{26, 27}.

Weitere diagnostische Methoden wie Röntgen und Sonographie dienen dem Ausschluss anderer Ursachen für die Symptomatik z.B. Volvulus oder Abriss einer Mesenterialarterie, meist aber dem Erheben von indirekten Hinweisen auf mögliche Durchblutungsstörungen.

Die Abdomenübersichtsaufnahme, die in Rücken- und Linksseitenlage durchgeführt werden muss, ist bei ca. 20% - 60% der Patienten mit Verdacht auf akute mesenteriale Ischämie unauffällig ^{10, 28}. Sie sollte deshalb hauptsächlich zum Einsatz kommen, wenn kein CT zur Verfügung steht und um andere Ursachen für die abdominelle Schmerzsymptomatik oder eine Darmperforation mit freier intraperitonealer Luft auszuschließen. Unspezifische Veränderungen im Röntgenbild sprechen für ein spätes Stadium der mesenterialen Ischämie. Beispielsweise sind Spiegelbildungen als Zeichen eines Ileus zu werten, auch größere Gasansammlungen im Darm sind unspezifische Hinweise auf eine mesenteriale Durchblutungsstörung ¹⁰.

Ähnliches gilt für die Abdomen-Sonographie. Dank der meist ubiquitären Verfügbarkeit und der schnellen Einsatzmöglichkeiten können unter günstigen Umständen frühe Zeichen der Darmischämie erkannt werden. Hierbei kann die verdickte Darmwand oder eine Motilitätsstörung ein Hinweis für die Ischämie sein, genauso wie intraperitoneale Flüssigkeitsansammlungen. Besonders in Kombination mit der farbkodierten Duplex-Sonographie können Flussveränderungen, verursacht durch Stenosen, Embolien oder venöse Thrombosen, dargestellt werden. Auch bei der Beurteilung seltenerer Ursachen der akuten mesenterialen Ischämie wie dem dissezierten Aortenaneurysma kann die Duplex-Sonographie der Aorta und der großen mesenterialen

Gefäße entscheidende Hinweise geben. Allerdings ist bei dieser Untersuchungsmethode das Ergebnis stark von der Erfahrung des Untersuchers abhängig. Weitere Erschwernisse sind Gasansammlungen im Darmlumen und die ständige Verschlechterung der Untersuchungsbedingungen durch das Fortschreiten der mesenterialen Durchblutungsstörung¹⁹. Zusammenfassend bedeutet dies, dass die Diagnose der akuten mesenterialen Ischämie mittels Sonographie zwar gestellt werden, ein definitiver Ausschluss allerdings nicht erfolgen kann^{17, 29}. Vor allem bei anamnestisch begründetem Verdacht auf eine mesenteriale Ischämie ist deshalb immer die explorative Laparotomie die Methode der Wahl¹ (siehe auch Abbildung 12).

1.6 Therapie

1.6.1 Konservative Therapie

Sobald ein thrombotischer oder embolischer Verschluss nachgewiesen wurde oder ein begründeter Verdacht auf eine mesenteriale Ischämie besteht, ist die Indikation zur notfallmäßigen Laparotomie gegeben. Diese ist vor allem bei bereits bestehenden peritonitischen Reizerscheinungen als Hinweis auf eine fortschreitende Infarzierung des Darmes indiziert.

Eine abwartende Haltung kann, vor allem bei NOMI, indiziert sein. Da kein arterielles Strombahnhindernis besteht, kann bei fehlender Möglichkeit einer „Hindernisentfernung“ auch keine Durchblutungsverbesserung erzielt werden. Zusätzlich verstärken Anästhesie und operative Manipulation im Bauchraum die bereits bestehende reaktive Vasokonstriktion. Darüber hinaus macht es der wechselnde Ischämiegrad des Darmes für den Operateur intraoperativ praktisch

unmöglich, die Vitalität exakt zu beurteilen. Da ohne vorherige suffiziente Therapie des Grundleidens ein Persistieren des Vasospasmus wahrscheinlich ist, kommt es in ca. 75% der Frühresezierten bei NOMI zu Anastomoseninsuffizienzen¹.

Auch bei einer Mesenterialvenenthrombose kann ein konservatives Vorgehen mit Antikoagulation erfolgen, sofern kein Peritonismus oder Endorganschaden vorliegt^{17, 30}.

1.6.2 Laparotomie und vaskuläre Rekonstruktionsverfahren

Steht der Entschluss zur Laparotomie, existieren - zusätzlich zur Resektion der infarzierten Bereiche - verschiedene Möglichkeiten zur Revaskularisierung. Ist eine Gefäßrekonstruktion nicht durchführbar oder sind die Effekte nicht ausreichend, ist die alleinige Darmresektion der betroffenen Segmente indiziert.

Im Bereich des Dünndarms kommen hauptsächlich zwei Methoden der Resektion zum Einsatz: die Segmentresektion und die Ileozökalresektion. Bei der Segmentresektion erfolgt nach Entfernen des nekrotischen Segments und einer keilförmigen Resektion des Mesenteriums eine Rekonstruktion der Kontinuität durch Anastomosierung der Darmenden End-zu-End in einreihiger (Einzelnähte) oder fortlaufender Nahttechnik mit Verschluss des entstandenen Mesoschlitzes. Die Ileozökalresektion reicht von den terminalen 5-10cm des Ileums mit der Bauhin-Klappe bis zu den ersten 10-15cm des Coecums bzw. Colon ascendens. Eine Rekonstruktion wird mit Hilfe einer End-zu-End- oder End-zu-Seit-Ileoaszendostomie erreicht. Allerdings sollten hierbei Seit-zu-Seit-Anastomosen nach Möglichkeit vermieden werden, da bei ihnen nachfolgend ein Blindsacksyndrom entstehen kann³¹.

Ähnliches gilt für Resektionen im Bereich des Dickdarmes. Je nach Ausdehnung und Lokalisation der Ischämie, wird eine Hemikolektomie

rechts bei Verschluss der A. colica dextra oder A. ileocolica mit einer terminoterminalen Ileotransversostomie, bzw. eine Hemikolektomie links mit Descendorektostomie durchgeführt. Bei Verschluss der A. colica media kann auch die alleinige Resektion des Colon transversum mit Ascendo-Descendostomie indiziert sein. Weitere Kontinuitätsresektionen sind die Sigmaresektion (Deszendorektostomie) und die totale Proktokolektomie, bei der der gesamte Dickdarm samt Rektum unter Erhalt des Sphinkters entfernt wird. Eine weitere Möglichkeit der chirurgischen Therapie ist die Diskontinuitätsresektion. Hierbei wird das ischämische Gebiet des Kolons inklusive Sigmasegment reseziert. Danach erfolgt ein blinder Verschluss des Rektumstumpfes und Anlage eines endständigen Deszendostomas. Diese Operation nach Hartmann kommt vor allem bei Peritonitis zum Einsatz, wenn keine Anastomose riskiert werden kann. Ist die Entzündung des Bauchfells abgeklungen, kann in einer zweiten Sitzung die Darmkontinuität wieder hergestellt werden ³².

Um ein Strombahnhindernis zu entfernen, können verschiedene gefäßchirurgische Eingriffe durchgeführt werden. Eine Embolektomie mittels Fogarty-Katheter, eine Thrombendarteriektomie oder auch eine Stentimplantation im betroffenen Gefäß können bei embolisch oder thrombotisch bedingter Ischämie versucht werden. Eine weitere Option ist eine Bypass-Operation, sofern das allgemeine Risikoprofil und die anatomischen Gegebenheiten dies zulassen. In Frage kommen Bypässe mit der A. splenica, die ohne Gefäßprothesen auskommen und Rekonstruktionen mit Transplantatmaterial. Hierbei kann sowohl die V. saphena magna als auch Kunststoffmaterial für einen anterograden Bypass von der thorakalen Aorta oder einen retrograden Bypass von der infrarenalen Aorta verwendet werden ¹⁴.

Ist der Darm bereits dauerhaft geschädigt, ist zusätzlich eine lokale oder erweiterte Resektion des nekrotischen Gewebes unumgänglich, unter Umständen muss die chirurgische Therapie auf Grund der infausten Prognose bei kompletter Nekrose des gesamten Darms bereits nach der Laparotomie ohne Resektion abgebrochen werden.

Eine zusätzliche Maßnahme bei kritischer Vasokonstriktion im Splanchnikusgebiet ist die lokale Dauerperfusion mit Vasodilatoren wie Papaverin, sofern sie zumindest in Teilen für die Minderperfusion verantwortlich ist. Diese Methode kann vor allem bei NOMI-Patienten in Erwägung gezogen werden ³³. Hierbei wird über einen Katheter beispielsweise 30mg/h Papaverin appliziert. Die Dosis kann bei Bedarf auf 60mg/h gesteigert werden. Die Anwendung sollte mindestens 24 Stunden erfolgen, maximal für 5 Tage. Probleme dieser Therapieform sind starke Hypotoniesymptomatik bei Dislokation des Katheters in die Aorta und eine Unverträglichkeit mit Heparin, bei der es zur Kristallisation kommt ^{10, 19}.

1.6.3 Relaparotomie

Bestehen nach Operationsende Zweifel an einer dauerhaft gesicherten Darmgewebsdurchblutung, z.B. bei Zurücklassen fraglich vitaler Darmabschnitte im Falle einer NOMI, sollte im Abstand von 12-24 Stunden eine second-look Operation erfolgen, in der gegebenenfalls neu irreversibel ischämisches Gewebe entfernt werden muss³⁴. Gleiches Vorgehen ist bei Neu- bzw. Wiederauftreten der Symptome eines Mesenterialinfarktes, nicht sinkenden beziehungsweise steigenden Entzündungsparametern oder bei angiographisch nachgewiesenem Reverschluss erforderlich^{1, 35}.

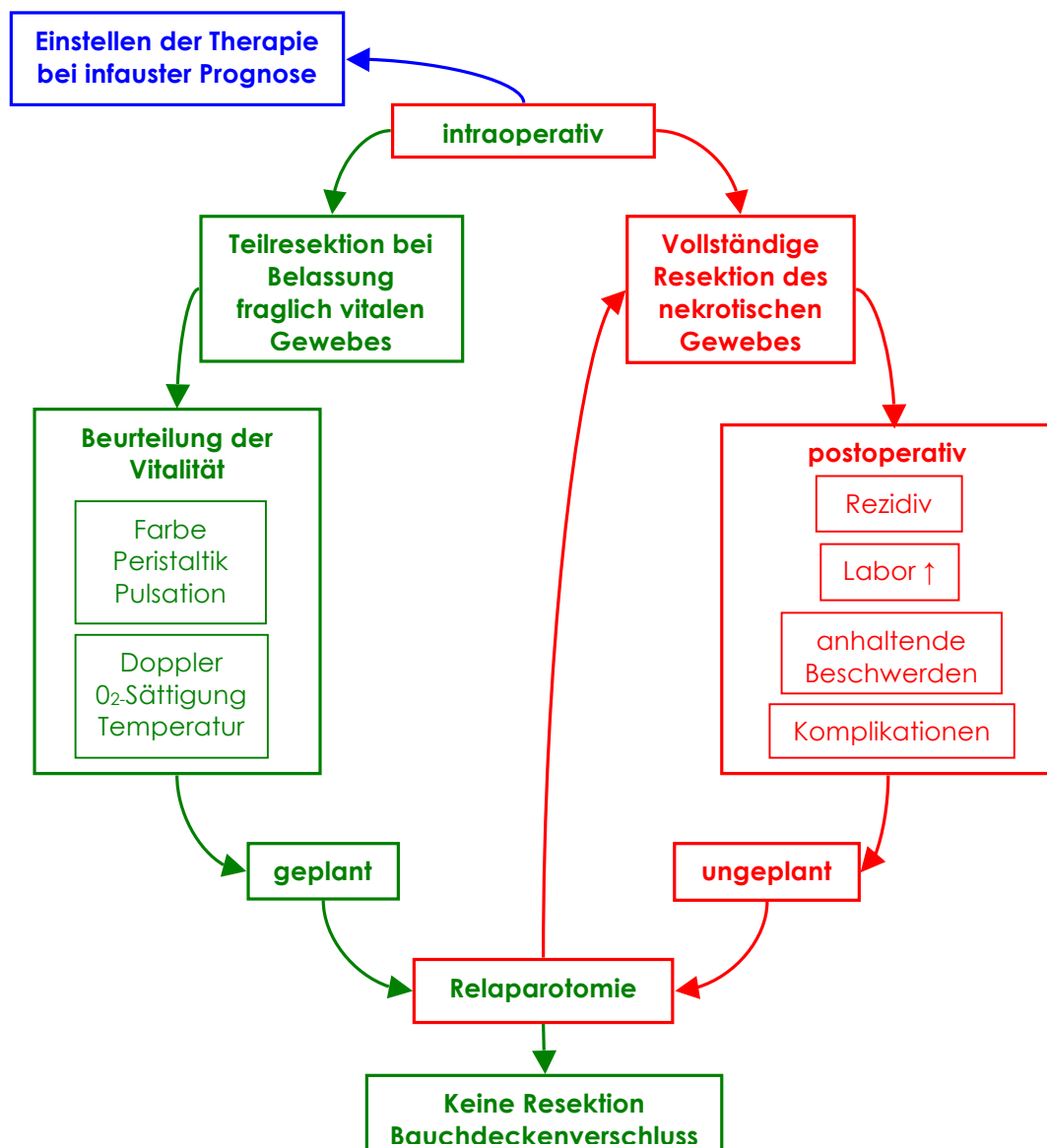


Abbildung 4: Schematische Darstellung der Indikationen für eine Relaparotomie

1.7 Mortalität und Morbidität

Die Prognose der Mesenterialischämie ist stark abhängig von der Ischämiezeit des Darmes und dem Ausmaß der Nekrosen. Bereits nach einer Beschwerdedauer von ca. 12 Stunden beträgt die Letalität ca. 30%, nach 24 Stunden sogar über 85% ¹⁸. Besonders eine schleichende Verschlechterung des Zustands der Patienten kann den Zeitpunkt des Eingriffs verzögern, weshalb die Letalität bei chronischem Geschehen und bei Mesenterialvenenthrombose zwischen 60% und 90% liegt. Auch im Falle einer NOMI liegt die Sterblichkeitsrate insgesamt bei deutlich über 80% ⁹. Die schlechte Überlebensrate begründet sich insbesondere mit den zahlreichen Komplikationen, die im Rahmen der Erkrankung und des chirurgischen Eingreifens entstehen können: Anastomoseninsuffizienz bei gravierend vorgeschädigtem Darmgewebe, starker, eventuell nicht ausgleichender Blutverlust und weitere Thrombembolien können mitunter limitierend sein, genauso wie eine entzündungsbedingte Sepsis mit konsekutivem Multiorganversagen ¹⁸.

Eine weitere postoperative Problematik kann sich durch die Resektion selbst ergeben. Werden z.B. mehr als 60 cm Ileum entfernt, kommt es unweigerlich zu einem Vitamin B₁₂-Mangel, da dieses Vitamin nur im Ileum aufgenommen werden und kein anderer Darmabschnitt diese Funktion übernehmen kann. Wird jedoch nur eine Jejunum-Resektion durchgeführt, kann das Ileum seine Absorptionsrate steigern und so die Funktion des Jejunums in Großteilen übernehmen, indem es die meisten Nahrungsbestandteile resorbiert. Muss mehr als 1 Meter Dünndarm im Bereich des Ileums entfernt werden, so bedeutet dies die Störung des enterohepatischen Kreislaufs mit Gallensäureverlustsyndrom. Dabei ist nicht nur die Fettresorption erschwert, auf Grund von Dekonjugation der Gallensäuren durch die Bakterien im Dickdarm kommt es darüber hinaus zu wässrigen Durchfällen. Auch nach erfolgreicher chirurgischer Therapie kann also, je nach Lokalisation und Ausmaß, ein Kurzdarmsyndrom mit Malabsorptionserscheinungen und Durchfällen die Folge sein ².

1.8 Nachsorge

Bei der postoperativen Nachsorge steht vor allem kurz- und eventuell auch langfristig eine Antikoagulation zur Vermeidung weiterer Thrombembolien bzw. Thrombosen im Vordergrund. Dies wird mit intravenöser Vollheparinisierung und überlappender Umstellung auf Vitamin K-Antagonisten erreicht. Zusätzlich sollte eine lebenslange Dauertherapie mit niedrigdosierter Acetylsalicylsäure angestrebt werden. Ebenso sollte durch Statine eine Normalisierung der Cholesterinwerte und eine Stabilisierung von Gefäß-Plaques erreicht werden. Des Weiteren ist eine suffiziente Therapie der Grunderkrankungen indiziert. Diese umfasst vor allem die konsequente Einstellung eines evtl. bestehenden Diabetes mellitus, des Blutdrucks auf normotone Werte, die Verbesserung der Durchblutung der Peripherie durch optimierte Therapie einer Herzinsuffizienz und die adäquate antiarrhythmische Therapie. Engmaschiges Labormonitoring ist zur Rezidiverkennung unumgänglich, nach Revaskularisationsmaßnahmen insbesondere auch die angiographische Kontrolle des erreichten Rekonstruktionsergebnisses. Wurde im Falle einer nicht-okklusiven Ursache der Durchblutungsstörung eine Perfusionstherapie mit Papaverin oder Prostaglandinen eingeleitet, sollte diese - je nach klinischem Befund - eventuell fortgesetzt werden ¹⁰. Zur Nachsorge der mesenterialen Ischämie gehören immer auch die Standardversorgung mit Breitbandantibiotika zur Infektionsprophylaxe, eine bilanzierte Infusionstherapie, sowie ein enteraler Kostaufbau mit schlackenarmer Kost ¹.

Zudem führen ausgedehnte Resektionen eventuell dazu, dass eine Therapie von Verdauungs- und Resorptionsbeschwerden, z.B. bei einem Kurzdarmsyndrom, nötig wird. Je nach Lokalisation der Resektion ist eine lebenslange Substitution von Vitamin B₁₂ notwendig. Im Falle eines Gallensäureverlustsyndroms besteht die Therapie aus der Gabe von Cholestyramin und geringer Fettzufuhr mit hauptsächlich mittelkettigen

Fettsäuren, da diese unabhängig von Gallensäuren resorbiert werden können².

2. Studienbeschreibung und Fragestellung

In dieser Studie sind alle Fälle von mesenterialer Ischämie eingeschlossen worden, die während einer dreijährigen Beobachtungszeit von 2003 bis einschließlich 2005 zu einer chirurgischen Intervention in der Klinik und Poliklinik für Chirurgie der Universität Regensburg führten. Ziel der vorliegenden Arbeit war es, mögliche Risikofaktoren der mesenterialen Ischämie zu identifizieren und das Standardvorgehen für die Diagnostik und chirurgische Therapie an einer Klinik der Maximalversorgung in einer retrospektiven Analyse herauszuarbeiten.

Hierbei wurde der Fokus vor allem auf folgende Fragestellungen gelegt:

1. Gibt es ein bestimmtes Risikoprofil, welches signifikant die Ätiologie der mesenterialen Ischämie beeinflusst bzw. das Überleben begünstigt oder verschlechtert?
2. Ist das Überleben der Patienten signifikant an eine bestimmte Art der mesenterialen Ischämie gebunden?
3. Inwiefern ist eine spezielle Bildgebung im Falle einer mesenterialen Ischämie als Standardmethode geeignet?
4. Gibt es signifikante Unterschiede bezüglich der Therapie im Vergleich zwischen Darmresektion mit Gefäßrekonstruktion zu alleiniger Darmresektion?
5. Inwieweit verbessert die Durchführung einer Second-Look-Operation das Überleben?

3. Methoden

3.1 Patientenkollektiv

In diese Studie wurden insgesamt 83 Patienten eingeschlossen, 40 männliche und 43 weibliche. Diese Patienten stellen die Gesamtheit der Patienten dar, die während der Beobachtungszeit von Januar 2003 bis einschließlich Dezember 2005 in unserer Universitätsklinik mit der postoperativen Diagnose einer mesenterialen Ischämie bzw. einer mesenterialen Minderperfusion operiert wurden. Die Datenbank der Poliklinik für Chirurgie wurde nach allen Kombinationen von *International Classification of Diseases (ICD-10)*- und *Diagnosis Related Groups (DRG)*-Kodierungen durchsucht, die eine Verbindung zur mesenterialen Ischämie vermuten ließen.

3.2 Datenerhebung

Die Studie wurde retrospektiv durchgeführt. Sämtliche Daten wurden aus den Patientenakten entnommen und verifiziert. Es wurden neben demographischen Daten auch folgende Risikofaktoren erhoben: das Geschlecht, Alkoholabusus und momentaner oder ehemaliger Nikotinabusus, bekannte koronare Herzkrankheit oder periphere arterielle Verschlusskrankheit in der Vorgeschichte, Herzinsuffizienz, Arrhythmia absoluta, arterielle Hypertonie, tiefe Beinvenen- oder andernorts venös lokalisierte Thrombosen, Diabetes mellitus, chronisch-entzündliche Darmerkrankungen und maligne Erkrankungen, sowie der Body Mass Index.

Des Weiteren wurden die Akten auf spezielle Vormedikation der Patienten hin überprüft. Darunter fielen β -Blocker, Diuretika und Antikoagulantien, wobei hier jeweils eine Monotherapie mit Thrombozytenaggregationshemmern, Cumarinen oder Heparin bzw. eine Kombination aus diesen drei Wirkstoffen dokumentiert wurde.

Zusätzlich wurden klinische Daten gesammelt, die einen Hinweis auf ein akutes oder chronisches Leiden geben konnten und die Dringlichkeit zur Behandlung einschätzen ließen. Dazu zählt die Darstellung der Symptome bei Aufnahme und das Äußern erster Beschwerden bei bereits bestehendem stationären Aufenthalt. Zusätzlich wurde in den Akten nach Vermerken auf reduzierte oder vermehrte Darmgeräusche, Abwehrspannung, Art und Auftreten der Schmerzen, Durchfall, Blut im Stuhl, Übelkeit und Erbrechen und eventuellem ungewollten Gewichtsverlust gesucht. Des Weiteren wurde nach Voroperationen, die innerhalb eines halben Jahres vor Beschwerdeäußerung stattgefunden hatten, gefragt. Dabei wurde sich nicht auf Operationen im Bauchraum beschränkt, sondern es wurden alle beschriebenen Voroperationen mit einbezogen.

In der Akte erhobene Laborergebnisse wurden gesammelt und ausgewertet. Dabei handelte es sich um Laktat (mmol/l), Amylase (U/l),

Creatinkinase (U/l), GOT (U/l), die Leukozytenzahl, Antithrombin III (%) und die D-Dimer-Werte. Jeder dieser Laborwerte wurde - soweit möglich - dreimal auf pathologische Werte überprüft: bei Aufnahme bzw. ersten Beschwerden, am ersten postoperativen Tag ca. 24 Stunden nach der Operation und am zweiten postoperativen Tag wieder ca. 24 Stunden später.

Die Art und Reihenfolge der angeforderten Bildgebung wurde ebenfalls erfasst, und beinhaltete abdominelle Sonographie, Röntgen-Übersichtsaufnahme des Abdomens, CT- und MRT-Serien, angiographische und endoskopische Befunde.

Außerdem wurde überprüft, ob es sich bei dem Ereignis um ein Rezidivereignis handelte oder ob es neu aufgetreten war. Wir unterschieden nach akuter mesenterialer Ischämie und separat bzw. gleichzeitig bestehender Angina Abdominalis als chronischer zu Grunde liegender Erkrankung. Komplikationen dieses Geschehens wurden durch Daten über eine eventuell bestehende ischämische Colitis oder eine bereits bestehende Darmperforation erfasst.

Weiterhin wurde die Ursachen für die Minderperfusion eruiert: arterielle Stenose oder thrombembolisches arterielles Geschehen, venöse Thrombose oder NOMI im Falle einer primären akuten mesenterialen Ischämie. Des Weiteren wurde nach ischämischen Geschehen des Darms gesucht, die sekundär in Folge eines Aneurysmas, durch Strangulation oder als Operationsfolge durch iatrogen ausgelöste Thrombembolien, postoperative Katecholaminpflicht oder auf Grund von Komplikationen nach Endoprotheseneinsatz bei gefäßchirurgischen Eingriffen hervorgerufen wurden.

Schließlich wurde eine follow-up Analyse durchgeführt, bei der das Resektionsausmaß, arterielle Rekonstruktionsverfahren, Dauer der Operation, Erythrozytenkonzentrat-Bedarf, mögliche Komplikationen und die Notwendigkeit einer oder mehrerer Second-Look-Operationen berücksichtigt wurde. Außerdem wurde der anschließende Krankenhausaufenthalt, die rezidivpräventive Antikoagulation, das Überleben

insgesamt und die Rezidivrate bzw. embolische Zweitereignisrate betrachtet.

3.3 SPSS-Datenverarbeitung

Sämtliche Daten wurden in eine SPSS-für-Windows Tabelle eingegeben und mit den statistischen Bearbeitungsmöglichkeiten dieses Programms ausgewertet. Alle nominalen Daten wurden mit Hilfe einer Chi-Quadrat Analyse verglichen, die gesamten skalaren Daten wurden durch Student's T-Test oder ANOVA Multivariaten Analyse in Korrelation gebracht. Die das Überleben betreffenden Daten wurden durch die Anwendung der Kaplan-Meier Regressions-Analyse ausgewertet. Ein Signifikanzniveau von $p < 0,05$ wurde als statistisch signifikant beurteilt.

4. Ergebnisse

4.1 Studienkohorte und Risikofaktoren

In der vorliegenden Studie wurden 83 Patienten retrospektiv untersucht, die an unserer Klinik zwischen Januar 2003 und Dezember 2005 behandelt wurden. Es wurden nur Patienten eingeschlossen, bei denen eine viszeral- oder gefäßchirurgische Intervention nötig war. Die Studienpatienten umfassten 43 Frauen (51,8%) und 40 Männer (48,2%). Das Durchschnittsalter betrug 74,6 Jahre bei den Frauen und 66,1 Jahre bei den Männern ($p < 0,001$, unabhängiger Probe-T-Test).

Bekannte Risikofaktoren für mesenteriale Ischämie wurden bei allen Patienten festgestellt. Von allen eingeschlossenen Studienpatienten litten 27,2% an vorbestehender peripherer arterieller Verschlusskrankheit und 11,1% stellten sich anamnestisch mit einer aktiven oder therapierten peripher-venösen Thrombose vor. Fast die Hälfte der Patienten zeigte eine Herzerkrankung in der Vorgeschichte, wobei 46,9% an koronarer Herzerkrankung und 20,0% an Herzinsuffizienz litten. Arterielle Hypertonie war bei 67,9% bereits diagnostiziert worden, allerdings nur 24,7% aller Patienten stellten sich mit Vorhofflimmern und Arrhythmia absoluta vor. 64,2% der Patienten waren Diabetiker und 4,9% der Patienten hatten eine chronisch-entzündliche Darmerkrankung in der Vorgeschichte.

Mehr als 60% erfüllten die formellen Kriterien für Übergewicht mit einem Body Mass Index von über 25. Von diesen adipösen Patienten hatten 9% sogar einen BMI von über 40.

Bezüglich der vorausgegangenen pharmakologischen Therapie wurden 33,8% mit β -Blockern dauerhaft behandelt. 57,5% der Patienten wurden mit verschiedenen Diuretika vorbehandelt und die Mehrheit der Patienten (71,0%) erhielt bereits vor Aufnahme bzw. vor den ersten Beschwerden eine antikoagulatorische Dauermedikation mit entweder

Thrombozytenaggregationshemmern, Heparin oder Cumarinderivaten bzw. einer Kombination aus diesen Substanzen.

Demographische Daten und Risikoprofil		
	Anzahl der Patienten (% der gültigen Aufzeichnungen)	
	Geschlecht	Frauen 43 (51.8%)
Alter	74.6 Jahre	66.1 Jahre *
pAVK	22 (27.2%)	
Venöse Thrombose	9 (11.1%)	
Herzinsuffizienz	16 (20.0%)	
KHK	38 (46.9%)	
Hypertonie	55 (67.9%)	
Arrhythmia absoluta	20 (24.7%)	
Diabetes mellitus	52 (64.2%)	
BMI > 25	33 (63.5%)	
BMI > 40	3 (3.6%, 9% der adipösen Patienten)	
β-Blocker	27 (33.8%)	
Diuretika	46 (57.5%)	
Antikoagulation	57 (71.3%)	

Tabelle 2: Zusammenfassung der demographischen Daten und Risikoprofil der Studienkohorte.

n = Anzahl der Patienten (Prozentangaben als Anteil der gesamten Studienkohorte)

* Studienpopulation ist bezüglich des Alters nicht ausgeglichen

4.2 Klinische Vorstellung der Patienten bei Aufnahme

Sämtliche Patienten, die in diese Studie eingeschlossen wurden, waren entweder Patienten, die schon wegen einer anderen Erkrankung stationär aufgenommen worden waren (59%), oder Patienten, die sich über die Notaufnahme vorstellten (41%).

Da in dieser Studie retrospektiv erhobene Daten verwendet wurden, sind die initialen Symptome nicht für jeden Patienten gleich und auf eine standardisierte Art und Weise erhoben worden. Deshalb wurden nur die Symptome eingeschlossen, die in der Patientenakte eindeutig als zutreffend oder nicht zutreffend beschrieben wurden.

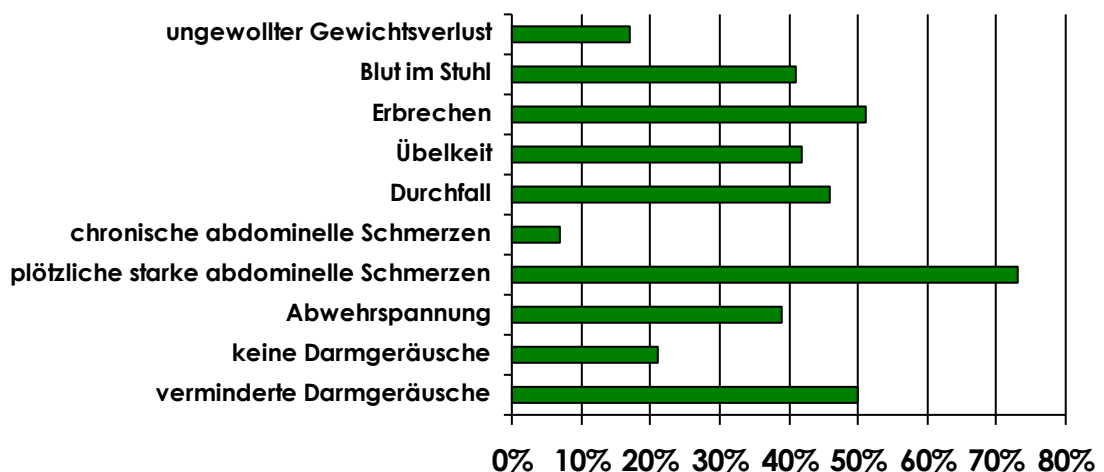


Abbildung 5: Prozentuale Verteilung der Erstsymptome bei Aufnahme bzw. Erstvorstellung. (Angaben bezogen auf Anzahl der eindeutig positiv oder negativ gewerteten Beschwerden.)

In Abbildung 5 zeigt sich, dass eine deutliche Verminderung der Darmgeräusche bei 50,0% der Patienten (wertbare Anzahl an Patienten n=52) festgestellt wurde, bei 21% (von diesen n=52) waren überhaupt keine Darmgeräusche mehr auskultierbar. 39% der in diese Auswertung eingeschlossenen Patienten (n=56) zeigten Abwehrspannung bei der körperlichen Untersuchung und 73% (von 60 Patienten, bei denen eine wertbare Aussage dokumentiert worden war) klagten über starke, plötzlich aufgetretene Schmerzen. Weitere 7% der Patienten

(von diesen 60) stellten sich mit chronischen Schmerzen vor. Dabei war Bauchschmerz das führende klinische Leitsymptom. Durchfall war bei 46% der Patienten (von n=50) zu verzeichnen, Übelkeit bei 42% (von n=28), Erbrechen hingegen bei 51% (von n=39). Bei 41% (von n=34) wurde Blut im Stuhl nachgewiesen und einen ungewollten Gewichtsverlust gaben 17% der Patienten (n=82) an.

4.3 Laborbefunde

Bei der Analyse der erhobenen Laborparameter ergab sich keinerlei Signifikanz in Bezug auf die Krankheitsursache, Ausdehnung der Nekrose oder das Therapieergebnis. Allerdings zeigte sich bei ca. 61,5% der Patienten, bei denen präoperativ Laktat gemessen worden war (n=65), eine Erhöhung dieses Parameters.

Erhobene Laktatwerte		
Laktat	Anzahl der Patienten	% prozentualer Anteil der Patienten
Nicht getestet	18	21,7% (von n=83)
Normwertig < 2 mmol/l < 20 mg/dl	25	38,5% (von n=65)
Leicht erhöht > 2 mmol/l > 20 mg/dl	28	61,5% (von n=65)
Stark erhöht > 10 mmol/l > 100 mg/dl	12	18,5% (von n=65) bzw. 30% der Patienten mit erhöhtem Laktat (n=40)

Tab. 3: Übersicht über die erhobenen Laktatwerte n= Anzahl der Patienten und Angabe des jeweiligen prozentualen Anteils

4.4 Ätiologie der mesenterialen Ischämie

4.4.1 Primäre Ursachen

Die Ursache für die klinisch bestehende mesenteriale Ischämie wurde während der Laparotomie diagnostiziert und durch histologische Aufarbeitung überprüft. Bei 29 (entspricht 35%) von unseren 83 Patienten konnte eine definitive Ursache nicht eindeutig identifiziert werden. Von den übrigen Patienten stellten sich rund 74% mit einer arteriellen Problematik vor. Davon zeigte sich bei 30,2% eine mesenteriale Ischämie verursacht durch eine Thrombembolie, während die restlichen 43,4% eine eingeschränkte Durchblutung der Darmgefäße aufwiesen, der mindestens eine arterielle Stenose zu Grunde lag. Die nicht okklusive Form der mesenterialen Ischämie (NOMI) wurde in 17% der Fälle festgestellt, eine venöse Thrombose war nur in 5,7% der Fälle ursächlich für eine signifikante Perfusionsminderung. Des Weiteren war jeweils ein Patient an einer intestinalen Vaskulitis und an einem Kompressions-Syndrom des Truncus coeliacus (Dunbar Syndrom) erkrankt, die beide eine mesenteriale Ischämie verursachten (je 1,9%).

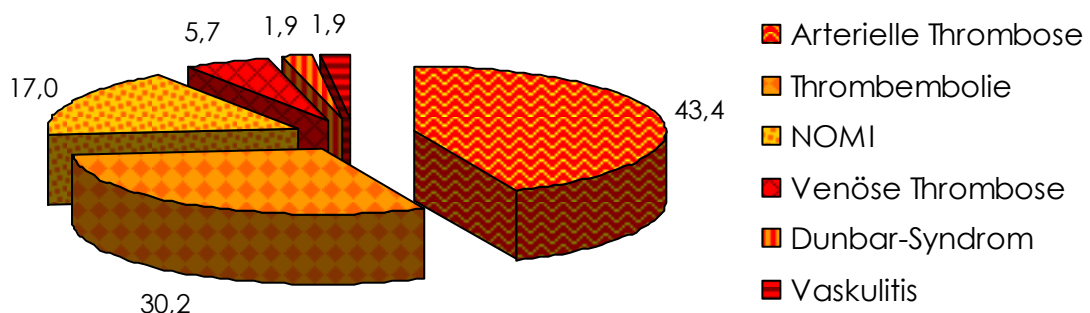


Abbildung 6: Ursachen der mesenteriale Ischämie in der Studienkohorte.

Prozentangaben der Fälle, in denen die Ursache der mesenterialen Minderperfusion klinisch und durch histologische Begutachtung eindeutig festgestellt werden konnte. Fälle ohne eindeutige histologische Diagnose wurden ausgeschlossen.

Um eine typische Klinik und assoziierte Risikofaktoren der mesenterialen Ischämie identifizieren zu können, wurden die Krankheitsursachen und die oben beschriebenen klinischen Risikofaktoren bestimmt und mögliche Zusammenhänge überprüft. Hierbei ergab sich keine signifikante Korrelation zwischen Geschlecht, Vorerkrankung an pAVK, venösen Thrombosen, Herzinsuffizienz, KHK, Vorhofflimmern, chronisch-entzündlichen Darmerkrankungen, Tumorleiden oder Diabetes mellitus und der Ursache der mesenterialen Ischämie (arterielle Thrombose, Thrombembolie, venöse Thrombose oder NOMI).

4.4.2 Sekundäre Ursachen

Bei 12 Patienten (14,5%) war neben der mesenterialen Ischämie ein Aortenaneurysma zu finden. Davon waren 3 der Aneurysmata disseziert (25%). Hiervon kann bei 6 Fällen das Aneurysma als mögliche Ursache der akuten mesenterialen Ischämie nicht eindeutig ausgeschlossen werden, da die Ursache unbekannt blieb bzw. nicht genannt wurde.

29 Patienten (35%) waren im Zeitraum von 6 Monaten vor dem Ereignis der akuten mesenterialen Ischämie operiert worden (15 davon in der Herz-Thorax-Chirurgie, das entspricht 51,7% aller voroperierten Patienten), wobei in 5 Fällen (17,24%) eine postoperative Thrombembolie als Ursache der akuten Durchblutungsstörung des Darmes diagnostiziert wurde.

Endoprotheseneinsatz in die Aorta führte bei 3 Patienten (3,6%) zu einem Verschluss der Arteria mesenterica inferior und damit zu akuten Darmischämien. Auch ergab sich in 8,4% der Fälle (n=7) durch die postoperative oder im Rahmen einer intensivmedizinischen Therapie auftretende Katecholaminpflicht bei drohendem Kreislaufversagen das Krankheitsbild der akuten mesenterialen Ischämie. Bei einem weiteren Patienten (1,2%) war die Ursache des Darminfarktes in der durch eine

Koronar-Angiographie ausgelösten Embolie der Mesenterialgefäße zu finden.

Das Bild einer Angina abdominalis als Zeichen einer chronischen Insuffizienz der arteriellen Versorgung des Darmes trat bei insgesamt 12 Patienten (14,5%) in Erscheinung. Bei 5 dieser Patienten (41,7% der Patienten mit Angina Abdominalis, 6,0% aller Patienten) war dies mit einem Rezidivereignis (aktuelle Vorstellung) gekoppelt. Nur ein Patient hatte ein Rezidiv eines Mesenterialinfarktes ohne eine gleichzeitig bestehende Angina Abdominalis.

4.5 Durchgeführte Bildgebung

Um herauszufinden, mit welchem bildgebenden Verfahren am schnellsten und zuverlässigsten eine mesenteriale Durchblutungsstörung diagnostiziert werden kann, untersuchten wir die bei den Studienpatienten durchgeführte Bildgebung. Darüber hinaus war die Reihenfolge der diagnostischen Methoden von Interesse, da sie Aufschluss auf eine mögliche standardisierte Vorgehensweise erlaubt.

4.5.1 Anzahl der bildgebenden Verfahren und positiven Befunde

Insgesamt wurden bei den 83 Studienpatienten 34 Sonographien des Abdomens (40,96%), 32 Abdomen Übersichtsaufnahmen mittels Röntgenbild (38,55%), 51 abdominelle Computertomographien (61,45%) mit Kontrastmittel und 5 MR-Tomographien durchgeführt. Bei knapp unter 23% der Patienten (n=19) wurde eine Angiographie der

Mesenterialgefäße veranlasst und es wurden 25 endoskopische Untersuchungen bei 23 Patienten angeordnet (27,7% von n=83), davon 9 Ösophagogastro-duodenoskopien (36% von n= 25) und 13 Coloskopien präoperativ (52% von n=25), sowie 3 intraoperative Coloskopien (12% von n=25).

Um aufzuzeigen, ob und welche der jeweiligen Bildgebung zur Diagnose der mesenterialen Ischämie vor der Operation führte, wurden die Befunde mit der tatsächlichen intraoperativen und histologischen Diagnose verglichen. In diese Analyse wurden nur die Patienten eingeschlossen, bei denen die jeweilige Bildgebung auch durchgeführt wurde.

Im Falle des Ultraschalls wurden freie Flüssigkeit im Abdomen und Darmwandverdickungen mit vermehrter Wandechogenität als mögliches Zeichen für eine mesenteriale Ischämie gedeutet. Dies war in knapp über 35% aller Sonographien der Fall.

Bei 58% der Röntgenbilder wurde freie Luft als Zeichen einer Darmperforation (vereinbar mit dem Bild einer mesenterialen Ischämie) beobachtet.

Auf Grund von Pneumatosis intestinalis oder portal-venösen Gasansammlungen, dilatierten Darmschlingen oder eindeutig sichtbaren Gefäßverschlüssen wurde im CT in gut 69% der Fälle der Verdacht auf eine mesenteriale Durchblutungsstörung angegeben. Diagnostische Zuverlässigkeit wurde durch die präoperative Angiographie der Mesenterialgefäße erreicht. Hierbei wurde in 17 von 19 Fällen (89%) ein Verschluss detektiert. Ähnlich gute Ergebnisse waren bei der präoperativen Endoskopie (bei 16 von 22 Fällen, 76%) und der Magnetresonanztomographie (4 von 5 Patienten, 80%) zu finden, auch wenn diese drei Methoden weniger häufig eingesetzt wurden.

Durchgeführte Bildgebung und Rate des positiven Befundes		
	n der Verfahren (% der Studienkohorte)	% Befund der mesenterialen Ischämie
Abdominelle Sonographie	34 (41.0%)	35.3%
Abdomen Übersichtsaufnahme Röntgen	32 (38,6%)	58%
Double contrast spiral CT	51 (61.45%)	69.2%
Präoperative Endoskopie	22 bei 20 Pat. (24%)	76.2%
Intraoperativ	3 (3,6%)	33,3%
MRT	5 (6.0%)	80.0%
Angiographie der Mesenterialgefäße	19 (22.9%)	89.5%

Tabelle 4: Zusammenfassung der durchgeführten Bildgebung. Anzahl der durchgeführten Untersuchungen (prozentualer Anteil an der gesamten Studienkohorte) und Angabe der jeweils positiven Befunde im Sinne einer mesenterialen Ischämie.

4.5.2 Reihenfolge der Bildgebung

Die Kombination verschiedener diagnostischer Mittel ist am ehesten dazu geeignet, eine mesenteriale Ischämie frühestmöglich zu erkennen und damit auch eine adäquate Behandlung mittels Resektion bzw. Gefäßrekonstruktion zur Verbesserung des Überlebens einzuleiten. Auch bei den 83 Patienten unserer Studie wurde meist nicht nur ein bildgebendes Verfahren angewendet.

Die abdominelle Ultraschalldiagnostik wurde bei 22 Patienten als erstes bildgebendes Verfahren eingesetzt. Bei 8 Patienten (9,64%) kam es als zweite Maßnahme und bei 4 Patienten (4,82%) als dritte Maßnahme zum Einsatz. Das bedeutet, 61,71% der Sonographien wurden als primäre Diagnostik angeordnet, wenn auch nur bei 26,51% der Patienten.

Die Abdomenübersichtsaufnahme wurde als erste diagnostische Maßnahme bei 15 Patienten durchgeführt. Bei 10 Patienten (12,05%)

handelt es sich um das zweite bildgebende Verfahren, bei 7 Patienten (8,43%) um das dritte. Auch hier zeigt sich, dass ein Großteil der Bildgebung (46,88%) als primäres Diagnostikum eingesetzt wird. Trotzdem werden damit nur knapp 18% der Patienten abgedeckt.

Bei 22 Patienten war die Computertomographie die erste Bildgebung. Damit liegt sie mit 26,51% gleichauf mit der Sonographie in Bezug auf die primäre Diagnostik, wobei zu berücksichtigen ist, dass insgesamt eineinhalb Mal so viele CTs wie Sonographien gemacht wurden. Bei 17 Patienten (20,48%) handelte es sich um die zweite, bei 8 Patienten (9,64%) um die dritte und bei 2 Patienten (2,41%) um die vierte bildgebende Maßnahme. Zwei der CTs wurden im Anschluss an die operative Versorgung zur Kontrolle bzw. nachträglicher Diagnosestellung durchgeführt (2,41%).

Insgesamt wurden nur wenige MRTs durchgeführt. Vier der fünf MRTs (4,82%) wurden dabei als das erste diagnostische Verfahren eingesetzt, nur eines als zweites Verfahren (1,25%). Damit sind 80% der MRTs als primäres Diagnostikum angeordnet worden.

Bei 6 Patienten (7,23%) wurde zur ersten Bildgebung eine DS-Angiographie durchgeführt. Bei 8 Patienten (9,64%) war dies die zweite diagnostische Methode. Je einmal wurde die Angiographie als viertes bzw. fünftes Verfahren eingesetzt (jeweils 1,2%). 3 der Angiographien dienten als Kontrollmethode intraoperativ (3,6%). Es wird deutlich, dass die Angiographie eher ein sekundäres Diagnostikum darstellt. Insgesamt wird sie zu 31,58% zur primären Bildgebung herangezogen, aber zu 42,11% zur sekundären.

Bei 10 Patienten wurde die Endoskopie als erstes Diagnostikum verwendet. Als zweites, drittes bzw. viertes Verfahren standen endoskopische Eingriffe bei jeweils 3 Patienten an. Bei weiteren 3 Patienten wurde eine Coloskopie intraoperativ angewandt. 1 Patient mit endoskopischer Untersuchung konnte zeitlich nicht eingeordnet werden und wurde deshalb aus der Analyse der Reihenfolge der Bildgebung ausgeschlossen.

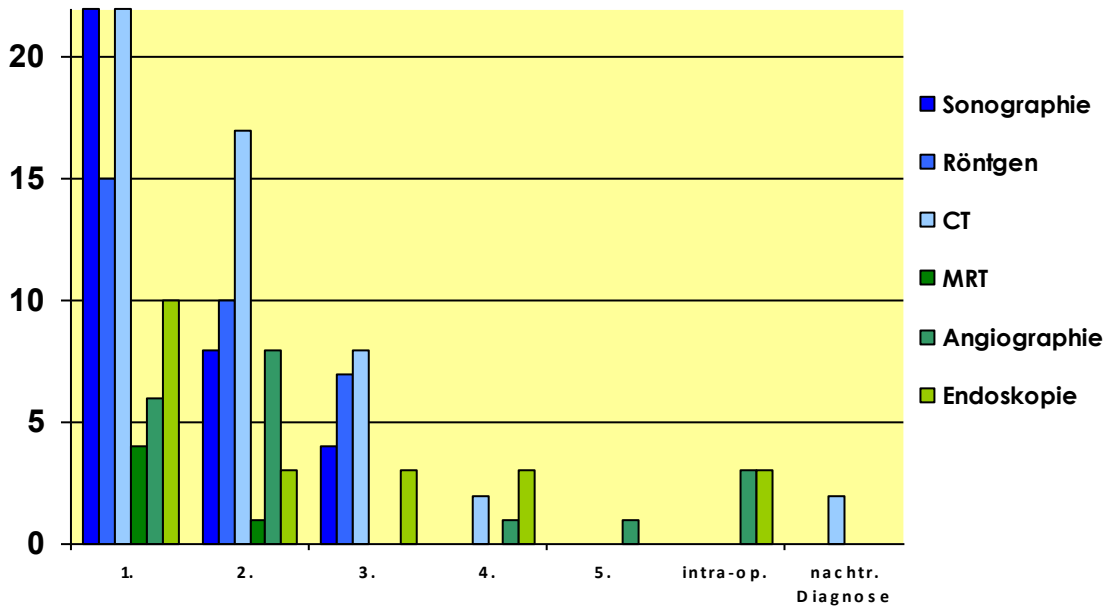


Abbildung 7: Übersicht über die Anzahl und Reihenfolge der bildgebenden Verfahren

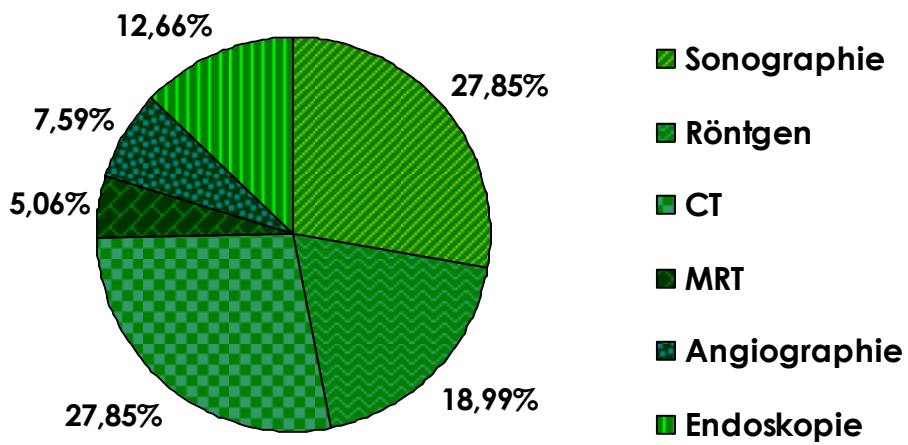


Abbildung 8: Übersicht über die prozentuale Verteilung der primären Bildgebung

4.6 Chirurgische Therapie

Die Indikation für eine chirurgische Intervention ergab sich aus dem Beschwerdebild des jeweiligen Patienten und der entsprechenden Bildgebung. An therapeutischen Maßnahmen standen neben der intestinalen Resektion des nekrotischen Gewebes auch gefäßchirurgische Eingriffe mit Rekonstruktion der Blutversorgung im betroffenen Gebiet, bzw. eine Kombination aus beiden Verfahren zur Verfügung. Stellte sich die Situation nach Laparotomie so dar, dass keinerlei Aussicht bestand, durch eine chirurgische Maßnahme eine Verbesserung des Zustandes des Patienten erreichen zu können, führte dies zum Abbruch der invasiven Behandlung.

4.6.1 Resektion

Insgesamt wurde in unserem Haus bei allen der 83 Patienten eine Laparotomie durchgeführt. Dies führte bei 60 Patienten zu einer intestinalen Resektion im ischämischen Gebiet. Im Ganzen waren jeweils 32 Dünndarmresektionen und 46 Dickdarmresektionen indiziert.

Bei 18 Patienten wurde aus beiden Darmabschnitten reseziert, bei 14 Patienten war nur der Dünndarm, bei 28 Patienten nur der Dickdarm betroffen. Hierbei musste bei 13 der 83 Patienten eine subtotaler Kolektomie durchgeführt werden.

Bei weiteren 6 Patienten zeigte sich der intraoperative Befund auf Grund einer totalen Darmnekrose infaust, so dass die weitere chirurgische Therapie nicht fortgesetzt und somit die Operation ohne Darmresektion beendet wurde.

Darmresektionen	
	n=Anzahl der Patienten
Resektionen insgesamt	60 Patienten
Dünndarmresektion	14+18=32
↳ Duodenumresektion	1
↳ Jejunumresektion	1
↳ Ileumresektion	20
↳ subtotale Resektion	10
Dickdarmresektion	28+18=46
↳ Coecumresektion	2
↳ Hemikolektomie rechts	15
↳ Transversumresektion	1
↳ Hemikolektomie links	11
↳ Sigmaresektion	4
↳ subtotale Resektion	13
Resektion aus beiden Darmabschnitten	18 Patienten

Tabelle 5: Übersicht über die durchgeführten Resektionen mit n = der Anzahl der Patienten, bei denen eine Resektion vorgenommen wurde

4.6.2 Gefäßrekonstruktion

Eine vaskuläre Rekonstruktion als Intervention erhielten 17 Patienten. In diesem Rahmen wurden 7 venöse bzw. arterielle Thrombektomien durchgeführt und dabei zusätzlich bei 2 Patienten Gefäß-Patches appliziert, ein Patient erhielt isoliert eine Patch-Plastik. Außerdem wurden bei 3 Patienten arterielle Bypässe gelegt und bei weiteren 4 Patienten Stents eingesetzt.

Darüber hinaus wurde bei 2 Patienten durch einen mesenterialen Katheter direkt an die Engstelle der Vasodilatator Prostavasin injiziert.

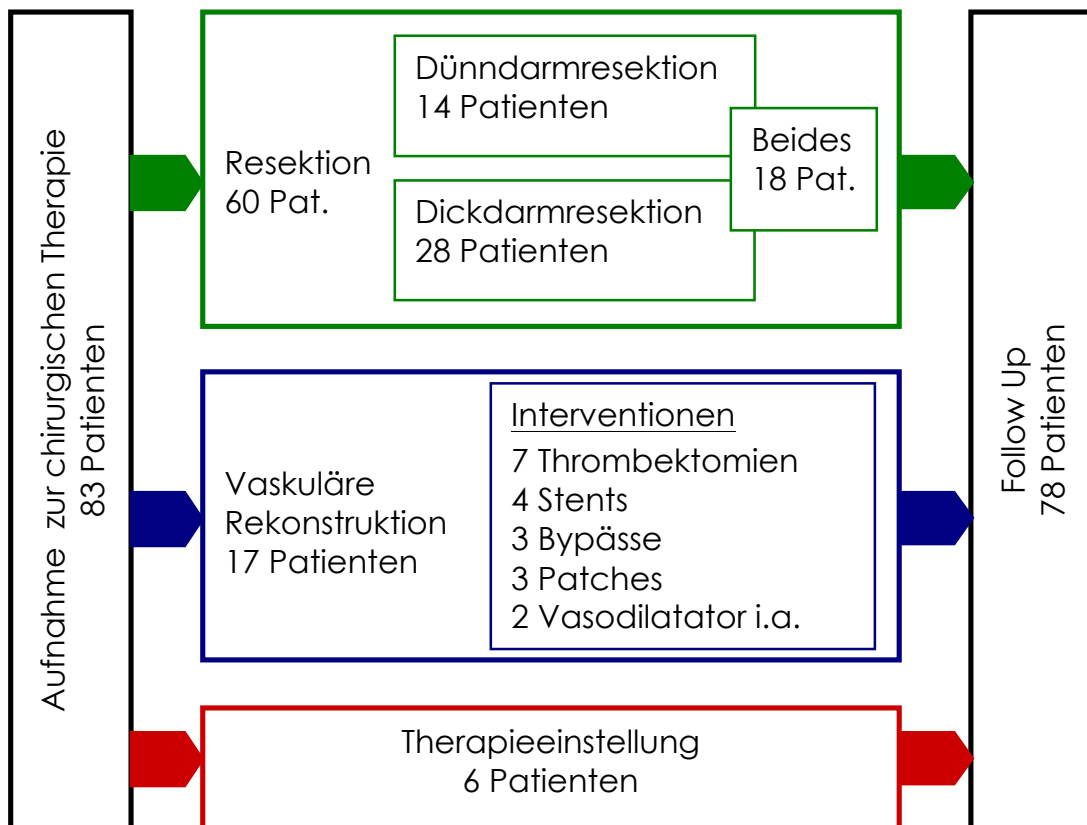


Abbildung 9: Behandlungsplan

Nach Laparotomie wurden bei den Patienten entweder eine Darmresektion, ein gefäßrekonstruktiver Ansatz oder keine weitere chirurgische Behandlung durchgeführt. Zu beachten ist, dass einige Patienten mehrere Darmresektionen und/oder Gefäßinterventionen erhielten. Die Behandlungsgruppen entsprechen denen der Überlebensanalyse (Abbildung 10). Fünf Patienten der Resektionsgruppe konnten nicht ins Follow-Up eingefügt werden.

4.7 Postoperative Morbidität

4.7.1 Komplikationen

Die allgemeine postoperative Morbidität unserer Studienkohorte war, wie zu erwarten, sehr hoch: 56,1% der Patienten entwickelten im Verlauf mindestens eine postoperative Komplikation. Besonders das Versagen eines oder mehrerer Organe während der intensiv-therapeutischen Behandlung war mit 27,7% die häufigste Komplikation.

Des Weiteren verstarben 2 Patienten der Kohorte während der Initialoperation.

Postoperative Komplikationen	
	n der Patienten (% der verwerteten Aufnahmen)
Septisches Multiorganversagen	23 (27.7%)
Komplette intestinale Nekrose	7 (8.4%)
Anastomoseninsuffizienz nach Darmresektion	6 (7.2%)
Thrombembolische Komplikationen	4 (4.8%)
Platzbauch	2 (2.4%)
Mors in tabula	2 (2.4%)
Postoperative Blutung	2 (2.4%)
Kinking des Gefäßersatzes	1 (1.2%)

Tabelle 6: Zusammenfassung der postoperativen Komplikationen. n= Anzahl der Fälle mit spezifischen postoperativen Komplikationen (prozentualer Anteil der gesamten Studienkohorte).

4.7.2 Relaparotomie

Bei knapp unter der Hälfte der Patienten (45,8 %) musste mindestens eine second-look-Operation durchgeführt werden. 23% der Patienten erhielten mindestens zwei Relaparotomien.

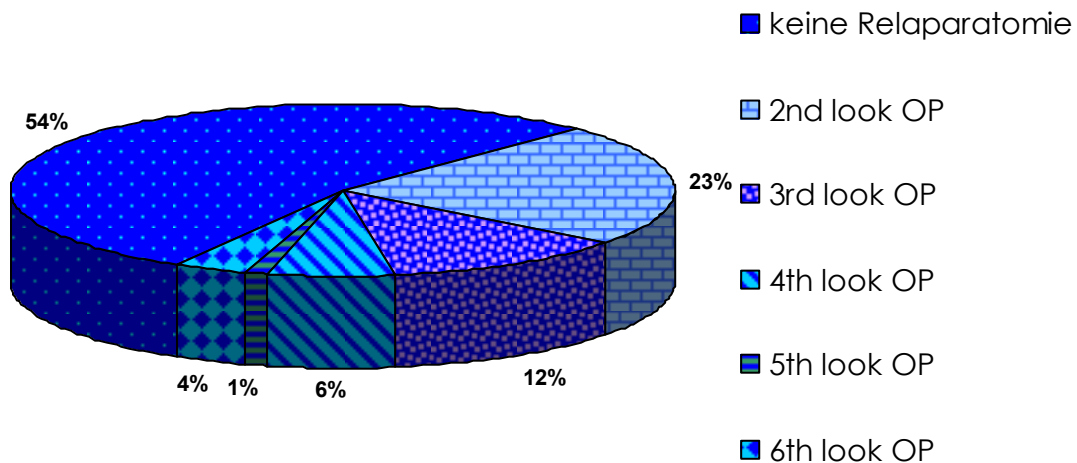


Abbildung 10: Prozentuale Angaben der Häufigkeit von Relaparotomien

4.7.3 Krankenhausverweildauer

Im Durchschnitt lag die Krankenhausverweildauer der Patienten bei ca. 21 Tagen. Der Medianwert beträgt 34,5 Tage, der längste Krankenhausaufenthalt beläuft sich auf 70 Tage. Ein Patient verstarb am Tag der Aufnahme. 24,1% der Patienten hatten eine Liegedauer von unter einer Woche (n=20), hiervon verstarben alle Patienten innerhalb dieser Zeit. 14 der 83 Patienten wiesen eine Krankenhausverweildauer von über einem Monat auf (16,9%).

4.8 Therapieergebnisse

Um die Therapieergebnisse in Bezug auf die Überlebensrate anzuzeigen, analysierten wir das allgemeine Überleben in Bezug auf die genaue Ätiologie der mesenterialen Ischämie, der durchgeführten chirurgischen Therapiemethode und den bekannten klinischen Risikofaktoren. Dabei konnte von 78 Patienten eine Follow-Up-Studie erhoben werden. 5 Patienten konnten nicht in diese Gruppe integriert werden, da die weitere Krankengeschichte nicht eruiert werden konnte. Diese Patienten sind nicht in diese Analyse mit eingegangen.

Zur Mortalität in der Patientenkohorte zeigte sich, dass 41 der verbliebenen 78 Patienten innerhalb der ersten 30 postoperativen Tage (53%) verstarben, insgesamt 20 innerhalb der ersten Woche. Ein deutlicher Überlebensvorteil stellte sich für Patienten ohne postoperative Komplikationen heraus ($p < 0,001$, Abbildung 11, siehe auch Tabelle 4). Wie erwartet verstarben sämtliche Patienten mit kompletter intestinaler Nekrose ($n=6$). Außerdem verstarben 20 der 23 Patienten, die postoperativ mit septischem Multiorganversagen auffielen, des weiteren 3 von 6 Patienten mit Anastomoseninsuffizienz nach Darmresektion und 3 von 4 Patienten mit thrombembolischen Komplikationen, alle jeweils innerhalb der ersten 30 postoperativen Tage. Der Mittelwert in Bezug auf das Patientenalter war geringfügig niedriger bei Patienten, die langfristig überlebten, als bei denen, die nur für einen kurzfristigen Zeitraum am Leben blieben. Es ließ sich jedoch nur ein Trend, nicht aber eine statistische Signifikanz erheben. Dabei betrug das mediane Alter für Patienten, die unter 1 Monat überlebten, 70,8 Jahre, während das mediane Alter für Patienten, die über 16 Monate überlebten, 67,2 Jahre betrug.

Allerdings konnte keine deutliche statistische Signifikanz zwischen den unterschiedlichen Ursachen der mesenterialen Ischämie (arteriell, venös oder NOMI) gezeigt werden.

Das Gleiche gilt für die analysierten Risikofaktoren. Dennoch konnte eine negative Tendenz in Bezug auf das Überleben bei Patienten mit präoperativ bestehender Herzinsuffizienz ermittelt werden ($p=0,054$). Bereits vor Operation bestehende Medikation mit Thrombozytenaggregationshemmern zeigte sich als protektiver Faktor, welcher mit einem besseren allgemeinen Outcome vergesellschaftet war ($p<0,01$). Vergleicht man die drei grundsätzlichen Behandlungsgruppen, aufgeteilt nach Therapieverfahren in Darmresektion, reine Gefäßrekonstruktion und Behandlungsabbruch bei fehlenden Therapieoptionen angesichts des infausten intraoperativen Befundes, so zeigte sich ein offensichtlicher Überlebensvorteil für die Patienten, die eine Intervention mit kurativem Ansatz erhielten, im Gegensatz zu Patienten, die nicht weiter chirurgisch behandelt wurden ($p=0,031$ bzw. $p=0,032$). Ein Unterschied in Bezug auf das Überleben innerhalb der Gruppe der Patienten, die eine Darmresektion erhielten, und denen, die allein mit vaskulären Rekonstruktionsverfahren behandelt wurden, konnte jedoch nicht belegt werden ($p=0,680$, siehe auch Abbildung 11).

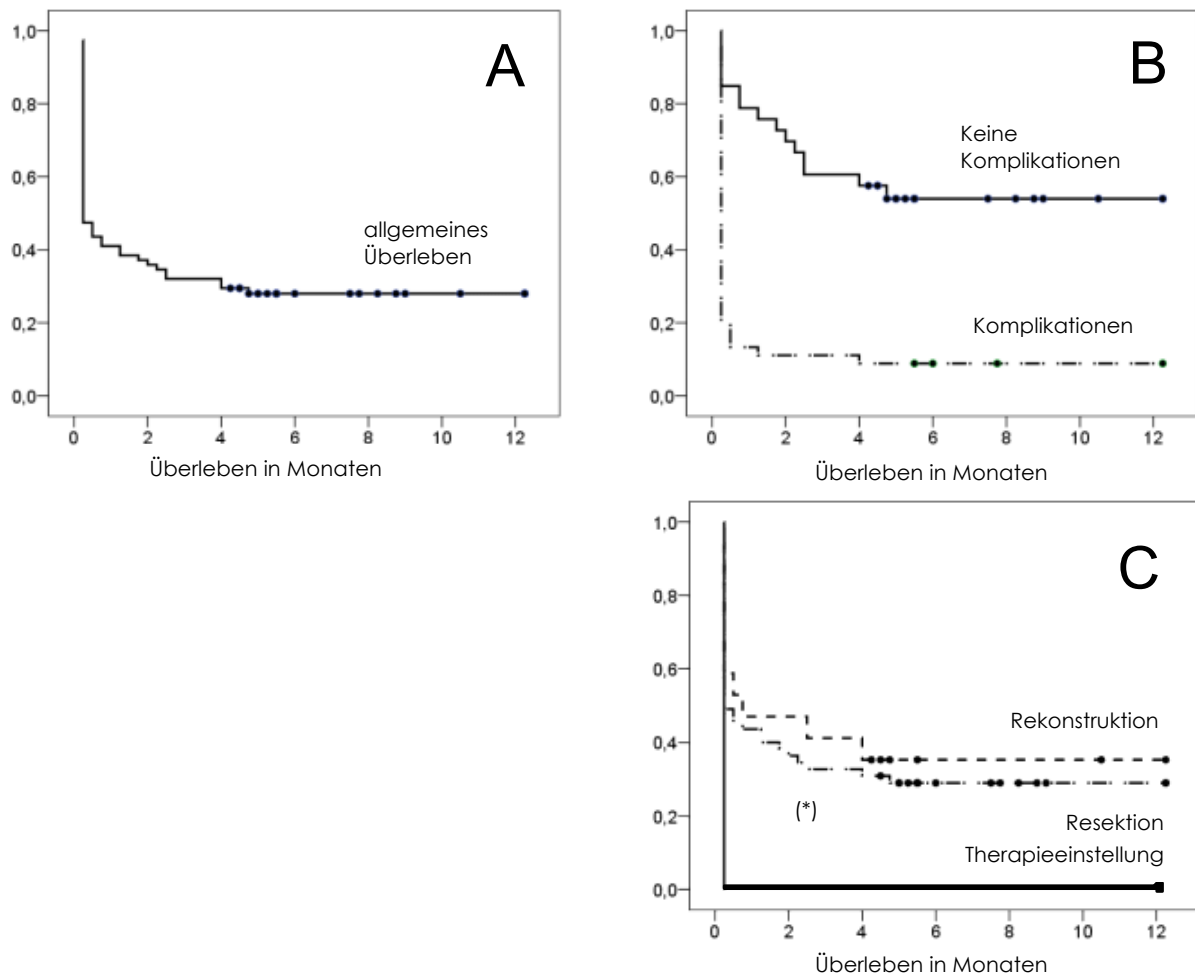


Abbildung 11: Überlebensanalyse der Patientenuntergruppen. A, allgemeines Überleben für die Studienkohorte. B, Überleben mit Berücksichtigung des Auftretens bzw. Nicht-Auftretens von postoperativen Komplikationen (Log Rank-Test, $p < 0,001$). C, Überleben in Bezug auf die verschiedenen Therapiearten (vergleiche Abbildung 4, „Resektion“, „Rekonstruktion“, „Therapieeinstellung“; Log Rank-Test, $p = 0,680$ für „Resektion“ im Vergleich zu „Rekonstruktion“; $p = 0,031$, bzw. $p = 0,032$ für „Therapieeinstellung“ im Vergleich zu „Resektion“ bzw. „Rekonstruktion“). (*) Alle Patienten der „Therapieeinstellung“-Gruppe verstarben innerhalb der ersten 24 Stunden postoperativ.

5. Diskussion

5.1 Zielsetzung

Die akute mesenteriale Ischämie stellt die Viszeralchirurgie nach wie vor vor eine große Herausforderung bezüglich Diagnostik, Diagnosestellung und Behandlung. Das Anliegen dieser Studie war es, die bis dato gewonnenen, vorliegenden klinischen Erfahrungen der Klinik und Poliklinik für Chirurgie der Universität Regensburg mit bestehenden aktuellen klinischen Leitlinien zu vergleichen und neue Erkenntnisse hinzuzufügen. Dabei wurde auf potentielle Risikofaktoren und klinische Symptome der Patienten bei Aufnahme in unsere Klinik eingegangen. Des Weiteren wurde die Bildgebung untersucht und die Ätiologie der mesenterialen Ischämie, die sowohl durch chirurgischen als auch histologischen Befund festgelegt wurde. Viszeralchirurgische Verfahren wurden genauso überprüft wie gefäßchirurgische und die therapeutischen Ergebnisse miteinander und mit anderen Studien verglichen. Hierbei standen auch die postoperativen Komplikationen, sowie das allgemeine Überleben der Patienten im Fokus.

5.2 Der typische Patient

5.2.1 Risikofaktoren - Risikoprofil

In unserer Studie konnte gezeigt werden, dass die typischen Risikofaktoren für kardiovaskuläre Erkrankungen und metabolische Störungen unter das Risikoprofil für mesenteriale Ischämie fallen, zusätzlich und vor allem in Kombination mit fortgeschrittenem Alter. Dieses Risikoprofil setzt sich aus arterieller Hypertonie, Arteriosklerose im Sinne einer vorbeschriebenen pAVK oder KHK, Herzinsuffizienz, Vorhofflimmern, Diabetes mellitus und Adipositas zusammen, wobei die Hauptfaktoren hierbei Hypertonus und Diabetes sind (67,9% bzw. 64,2% der Patienten).

Die Art und Ursache der mesenterialen Minderperfusion korrelierte nicht signifikant mit irgendeinem dieser Risikofaktoren.

Ähnliche Ergebnisse konnten schon Kougias et al. ³⁶ in ihrer Studie von 2007 im *Journal of Vascular Surgery* verzeichnen. Ziel dieser Studie war es, über 12 Jahre erworbene Erfahrungen im Hinblick auf das chirurgische Management von Patienten mit akuter mesenterialer Ischämie zusammenzufassen und gegebenenfalls Faktoren zu identifizieren, die mit einer erhöhten postoperativen Morbidität und Mortalität vergesellschaftet sind. Hier konnte gezeigt werden, dass die Patienten an Komorbiditäten vor allem Herzinsuffizienz, arterielle Hypertonie, Nikotinabusus, pAVK und KHK aufwiesen.

Risikofaktoren und Komorbidität		
	Regensburg	Kougias et al. ³⁶
Durchschnittsalter	71 Jahre	64 Jahre
Hypertonus	67,9%	57%
Nikotinabusus	20,5%	51,4%
KHK	46,9%	41,7%
pAVK	27,2%	43,1%
Herzinsuffizienz	20,0%	58,3%
Vorhofflimmern	24,7%	23,6%
Diabetes mellitus	64,2%	16,7%
Adipositas	60%	Nicht erhoben
Pos. Familienanamnese	Nicht erhoben	56,9%

Tab. 7: Risikofaktoren und Komorbidität der Patienten im Vergleich

Die Ursache für abweichend hohe Studienergebnisse bzgl. der pAVK, Herzinsuffizienz und Diabetes mellitus liegt vermutlich darin, dass es sich jeweils um Studien mit zwar ähnlich großer (Kougias et al.: 72 Patienten, diese Studie: 83 Patienten) aber relativ geringer Fallzahl handelt. Dadurch fällt die statistische Abweichung deutlicher ins Gewicht und die Wahrscheinlichkeit, dass ein Standardkollektiv vorliegt, ist geringer. Außerdem ist das Durchschnittsalter bei Kougias et al ca. 10 Jahre niedriger. Besonders für den „Altersdiabetes“ könnte dies eine wichtige Rolle spielen.

Auch Hsu et al ⁶ berichten in ihrem Artikel im *World Journal of Surgery* 2006 über ein Patientengut mit einem mittleren Alter von 70 bzw. 72 Jahren im Falle der AMI bzw. NOMI, sowie einem erhöhten Anteil an Patienten mit Diabetes mellitus und Hypertension. Von den Autoren wird außerdem ein signifikant häufigeres Vorkommen von Arrhythmia absoluta bei Patienten mit AMI im Vergleich zu Patienten mit einer Thrombose der Darmvenen ($p=0,068$) beschrieben. Des Weiteren habe bei venöser Ursache der Darmischämie eine Häufung - allerdings nicht signifikant - mit hämatologischen Erkrankungen bestanden.

Einen Zusammenhang der akuten mesenterialen Ischämie mit kardialer Grunderkrankung stellen auch die Autoren Vokurka et al.³⁷ her. In ihrer Studie von 2008 zeigen sie, dass die Wahrscheinlichkeit einer akuten arteriell bedingten mesenterialen Ischämie signifikant ($p < 0,05$) ansteigt, wenn der Patient bereits an einer Arrhythmia absoluta erkrankt ist und bzw. oder einen Herzinfarkt erlitten hat.

5.2.2 Symptome der mesenterialen Ischämie

In der vorliegenden Studie stellten sich die Patienten meist mit unspezifischen gastrointestinalen Beschwerden vor. Plötzliche Bauchschmerzen und verminderte Darmgeräusche in der körperlichen Untersuchung waren hierbei führend; aber auch Diarrhoe, Übelkeit und Erbrechen wurden beobachtet, was die allgemeine Studienlage bestätigt. Diese wenig spezifische Leitsymptomatik erschwert seit jeher sowohl die effiziente Einleitung einer angemessenen Diagnostik, als auch eine schnelle Diagnosefindung, und ist in den gängigen Lehrbüchern und der aktuellen Literatur wohl bekannt. Wain et al.¹⁶ schildert in einem Artikel in *Cardiology in Review* von 2008 ebenfalls plötzliche Bauchschmerzen als erstes Symptom einer mesenterialen Ischämie, genauso wie Lehrbücher wie Berchthold – *Chirurgie*¹¹, *Praxis der Viszeralchirurgie*⁴, *Kompaktwissen Gefäßchirurgie*³⁸ und *Mayo internal medicine board review 2000/01*³⁹. Geranmayeh et al.⁴⁰ berichtet 2008 in der *Acta Gastroenterologica Belgica* über Diagnoseverschleppung bei unspezifischer Abwehrspannung ohne eine ausgeprägte Peritonitis, ähnliches ließ sich bei 39% unserer Patienten finden ließ.

Die frühzeitige chirurgische Intervention spielt beim Krankheitsbild der akuten mesenterialen Ischämie eine bedeutende Rolle, so lautet auch die Aussage der Autoren Eltarawy et al. in ihrem Artikel im *The American Surgeon* von 2009⁴¹. Hierin wird von einer signifikanten Verschlechterung der Mortalität bei Verzögerung der operativen Maßnahmen über 6

Stunden, ebenso wie bei einer Verzögerung in der chirurgischen Konsultation über 24 Stunden berichtet. Außerdem sei ein positiver Effekt auf die Mortalität bei früher Vorstellung in der Chirurgie zu verzeichnen gewesen, was sich mit den Erfahrungen in unserem Haus deckt, auch wenn in unserer Studie nicht explizit darauf eingegangen werden konnte. Auf Grund der retrospektiven Datenerhebung war es nur in seltenen Fällen möglich, den genauen Zeitabstand zwischen ersten Symptomen, Aufnahme ins Krankenhaus, Bildgebung und chirurgischer Intervention zu ermitteln, da diese Daten meist nicht festgehalten worden waren.

Die Autoren beschreiben zusätzlich, dass die Bildgebung mittels CT die chirurgische Vorstellung der Patienten verzögern könne, da ein diesbezüglich positiver Trend aufgefallen war. Es könnte sich hierbei allerdings um einen Trugschluss handeln; die Bildgebung durch Computertomographie selbst nimmt nicht viel Zeit in Anspruch und auch der Befund der Bilder ist bei Bedarf innerhalb von einigen Minuten zu erfahren und ist zum Ausschluss diverser Differentialdiagnosen sowie zur Beurteilung der genauen Lokalisation eines Gefäßverschlusses unumgänglich.

Die Analyse der laborchemischen Untersuchungen ergab in der vorliegenden Studie keine signifikanten Ergebnisse. Das Laktat, in sämtlichen chirurgischen und internistischen Lehrbüchern^{18, 32} als der Standard-Labormarker tituliert, war zwar bei ca. 61,5 % unserer Patienten außerhalb der Norm, allerdings nur bei insgesamt 18,5% deutlich erhöht.

Auch wenn ihm laut Kröger/Hauenstein¹⁹ 2006 im Gegensatz zu anderen laborchemischen Parametern, wie der CK oder LDH und der Alkalischen Phosphatase, ein positiver Voraussagewert zur Erkennung der akuten mesenterialen Ischämie zugesprochen wird, ist sich die Literatur diesbezüglich uneinig. 2002 meinte Park et al.⁴² im *Journal of Vascular Surgery*, dass es keinerlei spezifische Laborparameter gäbe.

Kurimoto et al.⁴³ empfehlen in ihrem Artikel aus *Surgery Today* von 2008 Laktat als laborchemischen Marker bei akuter mesenterialer Ischämie im

Frühstadium. Laut den Autoren sollte hierbei nach erfolgter explorativer Laparotomie aus der V. mesenterica superior Blut zur Laktatanalyse gewonnen werden. Bei anderen, weniger invasiven Methoden zur Blutgewinnung erbrachten die Tests keine signifikanten Veränderungen in Bezug auf Azidoseparameter. Es scheint sich daher eher um eine supportive Maßnahme zur Diagnosesicherung als um eine Früh-Diagnostik zu handeln und ist damit von eher fraglichem Wert in der Akut-Phase.

Auch eine Erhöhung der D-Dimere sei laut Acosta et al.²⁰ wie alle Laborparameter bzgl. der mesenterialen Ischämie wenig spezifisch, könne aber Hinweise auf das Vorliegen bzw. Entstehen einer Thrombose geben.

Da in der vorliegenden Studie auch keinerlei Signifikanz bzgl. der Krankheitsursache, Ausdehnung der Nekrose oder des Therapieergebnisses festgestellt werden konnte, können wir die Laktat-Messung nur als zusätzliche Maßnahme präoperativ empfehlen und sehen einen erhöhten Wert lediglich als Hinweis auf ein mögliches ischämisches Geschehen.

5.3 Verteilungsmuster - Ätiologie

Die vier häufigsten pathologischen Entitäten, die unter die Diagnose der akuten mesenterialen Ischämie fallen, sind arterielle Embolien, arterielle oder venöse Thromben und die non-occlusive mesenteric ischemia (NOMI). Allerdings muss angemerkt werden, dass eine definitive Ursache der Darmischämie auf Grund der komplexen Pathophysiologie der mesenterialen Durchblutung nicht immer möglich ist. Bei 29 von 83 Patienten konnte in unserer Studie keine genaue Diagnose gestellt werden, trotz intraoperativer und histopathologischer Beurteilung. Arterielle Durchblutungsstörungen stellen die häufigste Ursache der mesenterialen Ischämie dar. Arterielle Embolien sind dabei oftmals kardialen Ursprungs und werden häufig in die A. mesenterica superior verschleppt, da diese einen flachen Abgangswinkel besitzt und somit für Embolien günstig konfiguriert ist. Dies wurde an Hand einer Obduktionsstudie in Schweden 2005 von Acosta et al. ⁴⁴ belegt. Hier wurden die Autopsieergebnisse von 31065 Personen ausgewertet. Bei 213 Personen war ein thrombembolisches Geschehen zu identifizieren und in ca. 80% der Fälle konnte die Embolisationsquelle gefunden werden, davon waren die Gerinnsel in 48% kardioembolisch bedingt.

In unserer Studie konnten wir bestätigen, dass mit ca. 73,6% aller mesenterialen Ischämien an unserer Klinik in den Jahren 2003-2006 arterielle Verschlüsse den akuten Durchblutungsstörungen des Darmes als häufigste Ursache zu Grunde lagen. Allerdings stellte in unserem Fall die Gruppe der arteriell-thrombotischen Verschlüsse mit 43,4% die Mehrheit. Arterielle Embolien zeigten sich nur in 30,2% der Fälle. Diese wurden in der Literatur deutlich häufiger beschrieben, unter anderem durch Lock ⁹ in Chirurgische Gastroenterologie. Hier wird eine Häufigkeit von ca. 50% beschrieben im Vergleich zum Auftreten der Mesenterialarterienthrombose mit ca. 25%. Dies deutet an, dass es sich

bei unserem Patientengut um eine vorselektionierte Gruppe handelt. Denn auf Grund der Tatsache, dass unsere Klinik ein Fachzentrum für Gefäßerkrankungen ist, weisen viele der Patienten zusätzlich eine peripher-vaskuläre Problematik auf.

Auch Eckstein beschreibt diesen Wechsel der Ätiologien: „Während früher 40-50% aller Fälle embolisch verursacht waren, ist ihr Anteil aufgrund der heute seltenen rheumatischen Klappenvitien und der häufigeren Anwendung von Antikoagulantien auf 13-23% zurückgegangen[50, 65]. ...Aufgrund der Zunahme der Atherosklerose hat der Anteil der *akuten Mesenterialarterienthrombosen* von früher 12% auf ca. 20% zugenommen....“^{35,45,46}.

Mesenteriale Venenthrombosen kamen deutlich seltener vor. In unserer Studie waren 5,7% der Patienten von einer venösen Thrombose betroffen, was sich mit den Ergebnissen von Yasuhara⁴⁷ in *Surgery Today* von 2006 und von Oldenburg²⁸ im *Archives of Internal Medicine* 2004 deckt. Diese Form der akuten mesenterialen Ischämie ist oftmals mit anderen intraabdominellen Pathologien wie Pankreatitis oder einem anderen entzündlichen Geschehen vergesellschaftet¹⁹, oder auch mit primären Gerinnungsstörungen assoziiert. Eine weitere Ursache für die Entstehung einer mesenterialen Venenthrombose scheint die Homocysteinämie zu sein⁴⁸.

Die vierte Entität der mesenterialen Ischämie ist die non-occlusive mesenteric ischemia. Sie kam in unserer Studie in knapp 17% der Fälle vor, oft in Verbindung mit intensivmedizinischer Betreuung mit Katecholaminpflicht. Außerdem war die Mehrheit dieser Patienten mit Diuretika behandelt. Die Häufigkeit deckt sich mit den Angaben aus der aktuellen Literatur: bei Lock⁹ und Müller-Hülsbeck¹⁰ wird sie mit ca. 20% beschrieben, bei Eckstein³⁵ mit 25% und bei Sreenarasimhaiah⁴⁹ sogar mit 20-30%. Die nicht-okklusive mesenteriale Ischämie kann auch mit einem (vorübergehenden) low-cardiac-output Syndrom bei disseminierter intravasaler Gerinnung auftreten. Um diese Diagnose

stellen zu können, müssen allen anderen Formen der mesenterialen Okklusion vorher ausgeschlossen werden können.

Laut Archodovassilis et al. ⁵⁰ scheinen dialysepflichtige, ältere Patienten besonders von der nicht okklusiven Form der mesenterialen Ischämie betroffen zu sein. Ursächlich dafür ist am ehesten das ausgeprägte kardio-vaskuläre Risikoprofil der dialysepflichtigen Patienten. Außerdem berichtet der Autor, dass es durch die ständige Erhöhung der Kalzium- und Phosphat-Spiegel zusammen mit therapiebedingten vermehrten Vitamin D-Analoga im Blut zur sogenannten kalzifizierend-urämischen Arteriopathie komme, bei der Intima und Media der kleinen Gefäße kalzifizieren. Da in unserer Studie nicht auf die eventuelle Dialysepflichtigkeit der Patienten eingegangen wurde, die Zahl der Patienten mit terminaler Niereninsuffizienz aber weiter zunimmt, könnte in einer nachfolgenden Studie hierauf genauer eingegangen werden.

Kröger et al. ¹⁹ schreiben 2006 in *Chirurgische Gastroenterologie*, dass die NOMI insbesondere nach größeren chirurgischen Eingriffen auftritt, v.a. durch die der Kardiochirurgie, aber auch die der Gefäß- und Viszeralchirurgie. Die Autoren berichten weiter, die mit diesen Operationen verbundene hypotone Kreislaufsituation und konsekutive Katecholamingabe führe zur Autoregulationsstörung der mesenterialen Gefäße und damit zu einem persistierenden Spasmus im Splanchnikusgebiet. Auf einen Zusammenhang zwischen Operationen und im weiteren Verlauf auftretende nicht okklusive mesenteriale Ischämie wurde in unserer Studie nicht explizit eingegangen. Allerdings waren 29 der insgesamt 83 Patienten im Bauchraum in den letzten Monaten vor dem Akutereignis mesenteriale Ischämie voroperiert. Von dieser Untergruppe entwickelten 4 Patienten (entsprechend 13,8%) eine NOMI. Hier wäre die Überprüfung eines signifikanten Zusammenhangs im Rahmen einer weiterführenden Studie denkbar.

5.4 Standard - Bildgebung

Die mesenteriale Angiographie war die bildgebende Methode, welche die höchste Spezifität präoperativ in unserer Studienkohorte aufwies, allerdings bei sehr geringer Fallzahl (n=5). Auch die präoperative Endoskopie wies eine höhere Spezifität als das CT auf – zumindest in der Theorie. Die Zweiphasen-Kontrastmittel verstärkte Computertomographie wurde im klinischen Alltag jedoch weit häufiger angewandt (ca. 60% der Patienten erhielten ein CT) und ergab in den meisten Fällen eine klare Indikation zur operativen Intervention. Die Anwendung einer konventionellen Angiographie als Screening-Methode ist zu invasiv, als dass man sie routinemäßig durchführen könnte und kann auch keinen allgemeinen Überblick über die aktuelle intraabdominelle Situation geben, Differentialdiagnosen werden also nicht erfasst. Zudem ist sie nicht an allen Krankenhäusern verfügbar und im Notfall zu langwierig. Somit ist die konventionelle Angiographie für uns trotz hoher Spezifität nur eine Methode zweiter Wahl. Die Aussage von Trompeter et al.⁵¹ von 2002, dass die selektive Angiographie trotz der Fortschritte der anderen Bildgebungen wie CT, MRT oder Sonographie nach wie vor der Goldstandard sei, scheint überholt.

Auch die Endoskopie ist im Alltag nur unzureichend zur Diagnosefindung bei mesenterialer Ischämie geeignet, denn sie erreicht den Dünndarm nur teilweise und kann daher auch nur eingeschränkt Informationen liefern. Da sich diese Ergebnisse mit der aktuellen Literatur decken, empfehlen wir daher das CT als bildgebende Methode der ersten Wahl bei Verdacht auf mesenteriale Ischämie.

Allerdings gibt es auch bei Computertomographie mehr oder weniger spezifische Anzeichen für eine akute Durchblutungsstörung des Darmes, was die etwas geringere Spezifität erklärt. Unter Umständen kann erst die Kombination dieser Befunde eine klare Aussage möglich machen und Differentialdiagnosen wie entzündliche oder infiltrative Prozesse

ausschließen, immer in Verbindung mit der Beurteilung der klinischen Situation der Patienten, so Umphrey et al. ⁵² im *Radiologic Clinics of North America*. Laut der Autoren zählen zu den eher spezifischen Bildbefunden Gasansammlungen in der Darmwand, den (portal-)venösen Gefäßen, sichtbare Verschlüsse der mesenterialen Gefäße und ein Fehlen des Darmwandenhancements. Weniger spezifische Merkmale beinhalten Darmwandverdickungen, mesenteriales Stranding oder Flüssigkeitsansammlungen. Ähnliche Ergebnisse werden von Saba et al. ⁵³ 2007 berichtet.

Laut Kirkpatrick et al. ²³ von 2003 erlaubt die CT-Angiographie mit Hilfe der oben genannten direkten und indirekten Kriterien eine schnelle Diagnose mit einer Sensitivität von 96% und einer Spezifität von 94%. Ofer et al. ⁵⁴ bestätigen, dass das Mehrzeilen-CT-Angiogramm mit einer Genauigkeit von 95,6% eine schnelle und akkurate Methode ist, um die Diagnose der mesenterialen Ischämie an Hand von direkten Anzeichen (siehe oben) zu stellen. Gerade deshalb reiche sie als einzige Bildgebung in den meisten Fällen aus.

Eine mögliche Alternative ist die farbkodierte Duplex-Sonographie. Da sie aber in nicht unerheblichem Maße von den technischen Fähigkeiten des Untersuchers abhängt, ist sie nur in Ausnahmefällen von größerer Bedeutung. Eine Methode, die in Zukunft noch an Bedeutung gewinnen könnte, ist der PET-Scan. Kiss ⁵⁵ beschreibt 2009, dass diese nicht invasive Technik in einer Tierstudie während der Darmischämie und während Reperfusion vergleichend zum Einsatz kam. Die akute Ischämie konnte durch die Darstellung der hepatischen Perfusion und des Blutpools erfasst werden und zeigte einen eklatant verminderten portalen und hepatischen Blutfluss, sowie ein vermindertes Pooling. Außerdem könne laut der Autoren diese Methode auch dazu genutzt werden, Auffälligkeiten in der intestinalen Perfusion nach erfolgter Revaskularisierung zu erfassen. Dies erscheint uns als der sinnvollste Einsatz des PET in diesem Zusammenhang. Auch wenn die Ergebnisse

zunächst überzeugend wirken, darf der zeitliche Aspekt nicht vergessen werden, da ein PET-Scan ca. 2 Stunden dauert.

In der zweiten Behandlungsphase, wenn die akute Nekrose des Darmes und die drohende intraabdominelle Sepsis abgewendet werden konnten, ist eine interventionelle DSA die bildgebende Technik der Wahl um makrovaskuläre Störungen (Fülldefekte der A. mesenterica superior, die auf ein thrombembolisches Geschehen hindeuten, oder eine venöse Thrombose der V. mesenterica superior) mit Hilfe gefäßchirurgischer oder interventioneller Maßnahmen zu beheben oder zumindest zu verbessern. Auch bei chronischen Geschehen können wir diese Methoden als primäres Diagnostikum empfehlen, da hier ebenfalls die Gefahr einer fortschreitenden Nekrose mit akutem Handlungsbedarf nicht zwingend gegeben ist und bei unter Umständen bereits gestellter Diagnose eine Gefäßverengung gezielt behandelt werden kann.

5.5 Resektion oder Rekonstruktion

Die chirurgische Therapie beinhaltete in dieser Studie alle Arten der Resektion und zusätzlich die gefäßchirurgischen Ansätze zur Perfusionswiederherstellung und Gefäßrekonstruktion. Letzteres vor allem bei ausgewählten Patienten, bei denen auf Grund ihrer (chronischen) intestinalen Malperfusion ein Benefit durch eine Intervention an den großen mesenterialen Gefäßen zu erwarten war. Grundsätzlich können wir, basierend auf unseren bisherigen Erfahrungen, die unmittelbare Notfall-Laparotomie für alle Patienten mit dem Verdacht auf eine akute mesenteriale Ischämie auch weiterhin uneingeschränkt empfehlen.

Dies entspricht den Empfehlungen von Abboud et al. ⁵⁶ von 2008. Die Autoren betonen insbesondere die absolute Notwendigkeit einer niedrigen Hemmschwelle bzgl. der umgehenden chirurgischen Intervention, da sie sich erfolgreich als Behandlungsstrategie und auch zur Diagnosefindung erwiesen habe.

Auch Freeman et al. ⁵⁷ beschreiben 2005, dass die so genannte „damage control surgery“ mit dem verbesserten Überleben der Patienten mit akuter mesenterialer Ischämie einhergeht. Der Begriff der „damage control surgery“ stammt ursprünglich aus der Traumatologie. Es wird angenommen, dass Patienten letztlich nicht auf Grund unzureichender operativer Maßnahmen, sondern im Zuge einer intraoperativ entstehenden metabolischen Azidose versterben. Ist erst einmal eine massive metabolische Stoffwechselstörung eingetreten, sind die Folgen nur schwer zu kontrollieren. Deshalb muss ein initiales operatives Verfahren so kurz wie möglich gehalten werden, um metabolische Probleme zu minimieren. Im Anschluss sollte unter intensivmedizinischer Überwachung ein Ausgleich der metabolischen Azidose erfolgen. Die Autoren führen daher aus, dass dieser Ansatz die unmittelbare Resektion der ischämischen Darmanteile ohne Kontinuitätserhaltung erfordere. Die Autoren erklären weiter, dass die

endgültige chirurgische Wiederherstellung für den 1. oder 2. postoperativen Tag angedacht werden sollte. Vor allem die Maßnahmen zur endovaskulären Gefäßrekonstruktion oder Bypass-Anlage sollte erst dann durchgeführt werden, wenn der Patient nach Resektion stabilisiert wurde. Vorteil dieser Herangehensweise sei außerdem, dass der Patient auch in kleineren peripheren Krankenhäusern zunächst adäquat behandelt und für eine Verlegung in ein gefäßchirurgisches Zentrum stabilisiert werden könne.

Bei einer Untergruppe der Patienten, die einen begrenzten makrovaskulären Schaden und eine nur eingeschränkte oder keine Darmischämie aufwiesen, wurde in unserer Studie versucht, den Blutfluss des minderversorgten Darmgebiets durch verschiedene vaskuläre Interventionen wiederherzustellen. Dabei zeigte sich, dass das gesamte Überleben dieser Gruppe sich nicht von dem der Gruppe unterschied, die nur eine Darmresektion erhalten hatten. Dies unterstützt die Annahme, dass ein vaskulärer Reperfuisionsversuch lohnenswert ist, zumal in der Literatur einige Studien eine Mortalitätsreduktion bei kombinierter Therapie zeigen konnten. Kritisch anzumerken ist hierbei jedoch, dass die Studien alle aus den 90er Jahren stammen und daher nur noch von eingeschränkter Bedeutung sind. Eckstein ³⁵, Levy et al. ⁵⁸ und Meyer et al. ⁵⁹ empfehlen somit eine Therapie durch Resektion und Rekonstruktion. Dennoch muss eine Bypass-Operation als eine Anschlussbehandlung gesehen werden. Hauptziel in der Akutsituation ist es, die Darmischämie zu minimieren und eine mögliche Sepsis durch eine angemessene Resektion zu vermeiden. In einem zweiten Anlauf und im Rahmen aller chronischen Durchblutungsstörungen kann dann nach adäquater Bildgebung die vaskuläre Optimierung begonnen werden.

5.5.1 Laparoskopie

Eine Darmresektion ist bei den meisten Patienten notwendig. Man kann sie offen per Bauchschnitt durchführen, was in unserem Haus der Standard bei notfallmäßigen Eingriffen ist. Alternativ kann nekrotisches Darmgewebe aber auch laparoskopisch entfernt werden.

In der Literatur stellt sich die Laparoskopie als sichere, realisierbare und akkurate Methode dar. Sowohl Jaramillo et al. ⁶⁰ als auch Seshadri et al. ⁶¹ sprechen sich für die Anwendung der Laparoskopie bei akutem Abdomen aus. Auch Sauerland et al. ⁶² empfehlen diese minimal-invasive Methode bei verschiedenen Krankheitsbildern, die zum Bild des akuten Abdomens führen. Allerdings meinen die Autoren, dass im Notfall die Laparoskopie nur von eingeschränktem Wert ist, wenn eine mesenteriale Ischämie vermutet wird.

Der standardisierte Einsatz dieser aufstrebenden Methode kann daher - zumindest zum jetzigen Zeitpunkt - noch nicht empfohlen werden, denn es besteht die Gefahr, dass Ausmaß und Schwere der Darmnekrose unterschätzt werden.

In unserer Studie wurde jedoch nicht auf Unterschiede im Rahmen der verwendeten Operationsmethode eingegangen. Dies könnte in einer weiterführenden Studie untersucht werden.

5.5.2 2nd look

Bei knapp 45% der Patienten wurde eine Reoperation durchgeführt. Die Indikation hierfür wurde an Hand der intraoperativen Situation bzgl. Perfusion, Ischämiegrad und den Operationsbedingungen gestellt, auf Grund postoperativer Verschlechterung des Patienten oder in der Bildgebung nachgewiesenem Reverschluss. Dieses Vorgehen entspricht den Leitlinien der Gefäßchirurgie ¹ bzgl. akuter Viszeralarterienverschlüsse, die eine grundsätzlich geplante Second-Look-Operation

ablehnen, ebenso wie die Leitlinien der American Gastroenterological Association⁷.

In einer Studie von 2006 vergleichen Kaminsky et al.⁶³ Daten von Patienten, die einen akuten Darminfarkt erlitten haben, mit und ohne Second-look-OP. Ziel war es, aufzuzeigen, welchen Einfluss sie auf die Überlebensrate hat. Die Gruppe der Nicht-Revidierten zeigte dabei ein signifikant höheres Überleben. Die Autoren schlussfolgern daher, dass eine selektive Herangehensweise bzgl. der chirurgischen Therapie der mesenterialen Ischämie, basierend auf kompetenter klinischer Einschätzung durch einen erfahrenen Chirurgen, genauso effektiv und sinnvoll ist, wie die generelle Anwendung einer Reoperation.

Ein selektives Vorgehen erscheint daher in diesem Zusammenhang am sinnvollsten. Die generelle Revision nach 24 oder 48 Stunden ist für die meist schwer kranken Patienten eine zusätzliche Belastung – sofern nicht die dringende Notwendigkeit z.B. bei Anastomoseninsuffizienz oder Fortschreiten der Nekrose besteht. Die großzügige Indikationsstellung zur Second-look-OP bei Zweifeln an der intraabdominellen Situation bzgl. suffizienter Perfusion des Darmes kann gewährleisten, dass bei den Patienten, die potentiell einen Nutzen aus einer Revision ziehen können, auch ein weiterer Eingriff durchgeführt wird.

5.6 Postoperative Morbidität und Mortalität

Die allgemeine Morbiditätsrate nach den jeweiligen chirurgischen Eingriffen war in unserer Studie erwartungsgemäß hoch. Das Auftreten von postoperativen Komplikationen bedingte das Langzeitüberleben der Patienten, so dass wir einen deutlichen Überlebensvorteil für die Patienten bestätigen können, bei denen es zu keinerlei Komplikationen im weiteren stationären Verlauf kam.

Wir können ebenfalls bestätigen, dass Patienten, die mit kurativem Ansatz operativ versorgt wurden, einen deutlichen Überlebensvorteil aufwiesen. Da die akute mesenteriale Ischämie ohne chirurgische Intervention eine 100%ige Letalität hat ⁶⁴, ist ein Eingriff in jedem Fall zu erwägen.

53% der Patienten verstarben innerhalb der ersten 30 postoperativen Tage. Hierbei konnte kein signifikanter Zusammenhang zwischen Überlebensrate und Ätiologie der mesenterialen Ischämie oder den erhobenen Risikofaktoren ermittelt werden. Allerdings zeigte sich eine negative Tendenz bei Patienten mit vorbeschriebener Herzinsuffizienz, vermutlich auf Grund der erhöhten Wahrscheinlichkeit eines low-output-syndromes und der damit verbundenen Minderperfusion des Darmes. Als einziger protektiver Faktor konnte die Thrombozytenaggregationshemmung durch Acetylsalicylsäure oder Clopidogrel heraus gestellt werden, sofern diese Medikation schon vor dem Ereignis der mesenterialen Ischämie bestand. Wir können daher eine Primärprophylaxe mit niedrigdosierter Thrombozytenaggregationshemmung bei z.B. Patienten mit generalisiertem Gefäßprozess wie KHK oder pAVK auch in Bezug auf mesenterial-ischämische Ereignisse empfehlen.

Die Überlebensrate in unserer Studie deckt sich mit der Literatur. Hier wird der akuten mesenterialen Ischämie bei Schneider et al. ¹⁷ nach wie vor eine Letalität von über 50% zugeschrieben.

In einer weiteren Untersuchung von Luther ⁶⁵ wird speziell für die nicht-okklusive Form der mesenterialen Ischämie eine Letalität von 90-100% nach 24 Stunden bestätigt. Der Autor führt dies auf das verschleierte klinische Bild der mesenterialen Ischämie, die erschwerte medizinische Behandlung sowie auf eine eher zurückhaltende Therapie zurück. Denn, so Luther, Paes et al. und Walter et al., man könne eine Letalität von lediglich 33% bei einer erfolgreichen operativen Behandlung des Patienten in einer Zeitspanne von 12 Stunden nach Symptombeginn erreichen ^{65, 66, 67}.

Dies zeigt, wie wichtig frühzeitige und eventuell auch beherrzte Intervention ist. Trotzdem stellt eine solche Letalitätsreduktion noch eher eine Ausnahme dar. Mit der Sensibilisierung der behandelnden Ärzte für das Krankheitsbild und damit der schnelleren Zuführung der Patienten zu einer chirurgischen Intervention, ist es denkbar, dass sich die Überlebensrate bis zu einem gewissen Grad verbessern wird.

Abschließend ist anzumerken, dass ein standardisiertes Vorgehen bei dem Verdacht auf eine akute mesenteriale Ischämie sinnvoll erscheint, um den Patienten schneller Diagnostik und Therapie zuzuführen. Renner et al. haben einen schematischen Ablauf entwickelt, welcher die Herangehensweise an das Krankheitsbild zusammenfasst (Abb. 12).

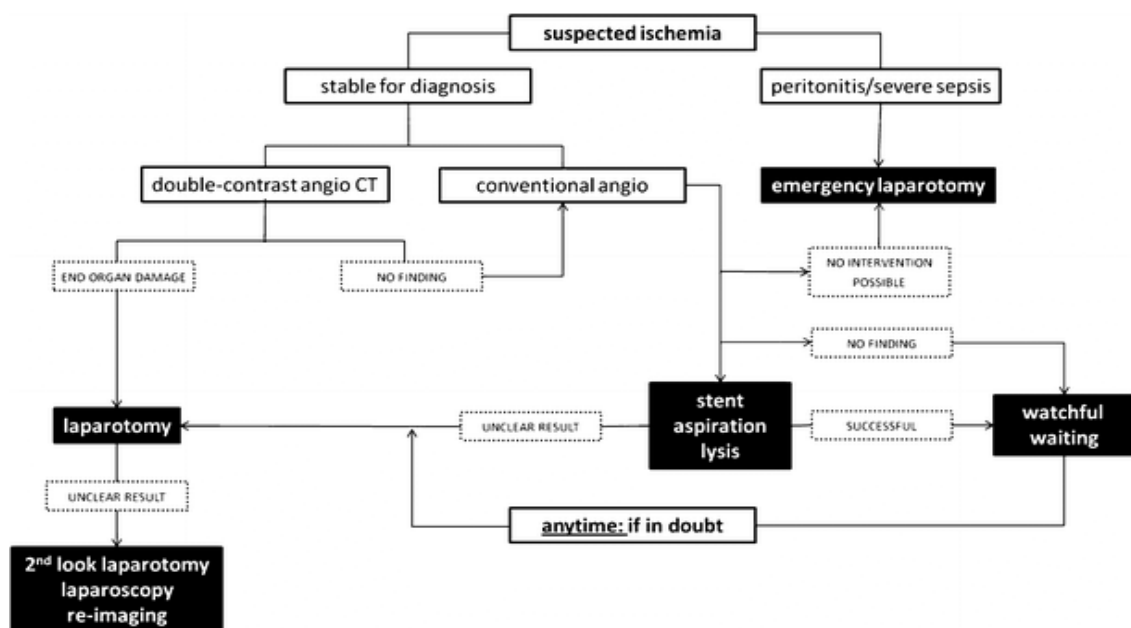


Abbildung 12 ⁶⁹: Schematischer Überblick der möglichen diagnostischen und therapeutischen Herangehensweise bei Verdacht auf mesenteriale Ischämie

6. Zusammenfassung

Die mesenteriale Ischämie ist der primäre vaskuläre Notfall des Viszeralchirurgen. Allerdings ist die Diagnose der intestinalen Ischämie schwierig, die chirurgischen Therapieoptionen nicht selten eingeschränkt und die allgemeine Überlebensrate niedrig.

Wir berichten über eine Einzelcenter Studie mit 83 Patienten, die in einem Zeitraum von 3 Jahren auf Grund von mesenterialer Ischämie chirurgisch behandelt wurden. Risikofaktoren, die Klinik der Patienten bei Aufnahme, Art und Abfolge der bildgebenden Diagnostik und deren Auswirkung auf die chirurgische Therapie und die Überlebensrate wurden analysiert.

Arterielle Hypertonie und Diabetes mellitus waren die häufigsten Risikofaktoren (68%/64% aller Patienten). Bauchschmerz war das Leitsymptom der klinischen Präsentation bei Aufnahme in unserer Klinik (73%). Zwei-Phasen-kontrastmittelverstärkte Computertomographie wurde als präoperative Standard-Bildgebung durchgeführt (Diagnose einer mesenterialen Ischämie in 69% der Fälle). Darmresektionen waren bei den meisten Patienten notwendig. Gefäßchirurgische Maßnahmen zur Wiederherstellung der Perfusion wurden bei 17 Patienten angewandt (20%). Die allgemeine Morbiditäts- und Mortalitätsrate in unserer Studienkohorte war wie erwartet hoch (59% Ein-Monats-Mortalität).

Zusammengefasst lässt sich schließen, dass die Diagnose und chirurgische Behandlung der mesenterialen Ischämie ein großes Problem bleibt. Wir empfehlen eine präoperative Computertomographie und eine offensive Indikationsstellung zur frühzeitigen chirurgischen Exploration und Darmresektion. Ein Versuch der vaskulären Rekonstruktion ist bei ausgewählten Patienten mit geringer makrovaskulärer Beteiligung gerechtfertigt.

7. Summary

Intestinal ischemia is the prime vascular emergency for the visceral surgeon. However, the diagnosis of mesenteric ischemia is difficult, the surgical options are often limited and the overall outcome is generally poor.

We report on a single center series of 83 patients undergoing surgery for mesenteric ischemia during a three year period. Risk factors, clinical presentation, type and timing of imaging studies and their implications for surgical therapy and outcome were analyzed.

Hypertension and diabetes were the most common risk factors (68%/64% of all patients). Abdominal pain was the most general symptom upon presentation to the surgical unit (73%). Two phase, contrast-enhanced computed tomography was applied as the standard preoperative imaging modality (correct diagnosis in 69%). Bowel resections were necessary in most patients; approaches to restore blood flow by vascular surgery interventions were applied in 17 patients (20%). The overall morbidity and mortality rate in our study cohort was expectedly high (59% one month-mortality).

In conclusion, the diagnosis and surgical treatment of mesenteric ischemia remain a major difficulty. We recommend preoperative CT analysis and aggressive indication for early surgical exploration and bowel resection. An attempt of revascularization is justified for selected patients with limited macrovascular disease.

8. Literaturverzeichnis

1. Gefäßchirurgie HvVddGf. Leitlinie zum akuten Viszeralarterienverschluss. Köln: Deutscher Ärzteverlag; 1998.
2. Sturm A, Wiedenmann B. Innere Medizin - essentials Intensivkurs zur Weiterbildung. Stuttgart: Georg Thieme Verlag KG; 2006.
3. Berland T, Oldenburg WA. Acute mesenteric ischemia. *Curr Gastroenterol Rep* 2008;10:341-6.
4. Schölmerich J, Herfarth C. Gefäßerkrankungen des Dünndarms und des Kolons. Berlin: Springer Medizin Verlag; 2006.
5. Acosta S, Ogren M, Sternby NH, Bergqvist D, Bjorck M. Fatal nonocclusive mesenteric ischaemia: population-based incidence and risk factors. *J Intern Med* 2006;259:305-13.
6. Hsu HP, Shan YS, Hsieh YH, Sy ED, Lin PW. Impact of etiologic factors and APACHE II and POSSUM scores in management and clinical outcome of acute intestinal ischemic disorders after surgical treatment. *World J Surg* 2006;30:2152-62; discussion 63-4.
7. American Gastroenterological Association: Medical Position Statement: guidelines on intestinal Ischemia. *Gastroenterology* 2000;118:951-3.
8. Greten HvH. Innere Medizin Verstehen - Lernen - Anwenden. Stuttgart: Georg Thieme Verlag; 2005.
9. Lock G. Akute mesenteriale Ischämie - Ätiologie und Risikofaktoren. *Chirurgische Gastroenterologie* 2006;22:8-12.
10. Müller-Hülsbeck S. Herausforderung der radiologischen Diagnostik bei akuter mesenterialer Ischämie: Zeitersparnis und Treffsicherheit. *Chirurgische Gastroenterologie* 2006;22:13-6.
11. Berchtold R. Chirurgie. München: Urban & Fischer Verlag; 2006.
12. Muller-Ladner U. Vasculitides of the gastrointestinal tract. *Best Pract Res Clin Gastroenterol* 2001;15:59-82.
13. Klotz S, Vestring T, Rotker J, Schmidt C, Scheldt H, Schmid C. Diagnosis and treatment of non-occlusive mesenteric ischemia after open heart surgery. *Ann Thorac Surg* 2001;71:1583-6.
14. Gefäßchirurgie HvVddGf. Leitlinie zur Diagnostik und Therapie der chronischen Verschlüsse der Viszeralarterien. 1998.
15. Piper W. Innere Medizin. Heidelberg: Springer Medizin Verlag; 2007.
16. Wain RA, Hines G. Surgical management of mesenteric occlusive disease: a contemporary review of invasive and minimally invasive techniques. *Cardiol Rev* 2008;16:69-75.
17. Schneider CG, Zehler O, Kastl S, Izbicki JR. Chirurgisches Konzept bei akuter mesenterialer Ischämie. *Chirurgische Gastroenterologie* 2006;22:25-8.
18. Classen, Diehl, Kochsiek. Innere Medizin. München: Urban & Fischer Verlag; 2004.

19. Kröger J-C, Hauenstein K. Akute mesenteriale Ischämie: Management und radiologische Interventionen in der Therapie akuter arterieller Verschlüsse. *Chirurgische Gastroenterologie* 2006;22:17-24.
20. Acosta S, Nilsson T, Bjorck M. Preliminary study of D-dimer as a possible marker of acute bowel oschemia. *Br J Surg* 2001;88:385-8.
21. Wiesner W, Steinbrich W. Stellenwert der Computertomographie bei der Diagnostik der akuten Darmischämie. *Radiologie up2date* 2004;4:75-85.
22. Horton KM, Fishman EK. Multidetector CT angiography in the diagnosis of mesenteric ischemia. *Radiol Clin North Am* 2007;45:275-88.
23. Kirkpatrick ID, Kroeker MA, Greenberg HM. Biphasic CT with mesenteric CT angiography in the evaluation of acute mesenteric ischemia: initial experience. *Radiology* 2003;229:91-8.
24. Martinez JP, Hogan GJ. Mesenteric ischemia. *Emerg Med Clin North Am* 2004;22:909-28.
25. Hellinger JC. Evaluating mesenteric ischemia with multidetector-row CT angiography. *Tech Vasc Interv Radiol* 2004;7:160-6.
26. Ernst S, Luther B, Zimmermann N, et al. Aktuelle Diagnostik und Therapie der nicht okklusiven mesenterialen Ischämie. *Fortschr Röntgenstr* 2003;175:515-23.
27. Krämer S, Görich J, Oertel F, Scheld H, Heindel W. Non-okklusive Darmischämie: Radiologische Diagnostik und Therapie. *Fortschr Röntgenstr* 2003;175:1177-83.
28. Oldenburg W, Lau L, Rodenberg T, Edmonds H, Burger C. Acute mesenteric ischemia - a clinical review. *Arch Int Med* 2004;164:1054-62.
29. Duber C, Wustner M, Diehl S, Post S. Emergency diagnostic imaging in mesenteric ischemia. *Chirurg* 2003;74:399-406.
30. Brunaud L, Antunes L, Collinet-Adler S, Marchal F, Ayav A, Boissel P. Acute mesenteric venous thrombosis: case for nonoperative mangement. *J Vasc Surg* 2001;34:673-9.
31. Souza-Offermatt G, Staubach K-H, Sterk P, Udolph A. *Intensivkurs Chirurgie*. München: Urban & Fischer Verlag; 2004.
32. Siewert JR. *Basiswissen Chirurgie*. Heidelberg: Springer Medizin Verlag; 2007.
33. Frishman WH, Novak S, Brandt LJ, et al. Pharmacologic management of mesenteric occlusive disease. *Cardiol Rev* 2008;16:59-68.
34. Stockmann H, Roblich U, Kluge N, et al. Diagnosis and therapy of non-occlusive mesenteric ischemia (NOMI). *Zentralblatt für Chirurgie* 2000;125:144-51.
35. Eckstein HH. Die akute mesenteriale Ischämie: Resektion oder Rekonstruktion? *Der Chirurg* 2003;75:419-31.
36. Koungias P, Lau D, El Sayed HF, Zhou W, Huynh TT, Lin PH. Determinants of mortality and treatment outcome following surgical

- interventions for acute mesenteric ischemia. *J Vasc Surg* 2007;46:467-74.
37. Vokurka J, Olejnik J, Jedlicka V, Vesely M, Ciernik J, Paseka T. Acute mesenteric ischemia. *Hepatogastroenterology* 2008;55:1349-52.
 38. Luther B. *Viszerale Ischämie*. Berlin: Springer; 2007.
 39. Prakash UBS. Mayo internal medicine board review, 2000-01. Philadelphia: Lippincott Williams & Wilkins; 2000.
 40. Geranmayeh F, Usman S, Bhutiani R. Jejunal ischaemia-- rare aetiologies and a surgical dilemma. *Acta Gastroenterol Belg* 2008;71:263-6.
 41. Eltarawy IG, Etman YM, Zenati M, Simmons RL, Rosengart MR. Acute mesenteric ischemia: the importance of early surgical consultation. *Am Surg* 2009;75:212-9.
 42. Park WM, Gloviczki P, Cherry KJ, Jr., et al. Contemporary management of acute mesenteric ischemia: Factors associated with survival. *J Vasc Surg* 2002;35:445-52.
 43. Kurimoto Y, Kawaharada N, Ito T, Morikawa M, Higami T, Asai Y. An experimental evaluation of the lactate concentration following mesenteric ischemia. *Surg Today* 2008;38:926-30.
 44. Acosta S, Ogren M, Sternby NH, Bergqvist D, Bjorck M. Clinical implications for the management of acute thromboembolic occlusion of the superior mesenteric artery: autopsy findings in 213 patients. *Ann Surg* 2005;241:516-22.
 45. Rivers S, Veith F. *Nonocclusive mesenteric ischemia*. 5th ed. Philadelphia: Saunders; 2000.
 46. Vollmar J. *Rekonstruktive Chirurgie der Arterien*. 4. Aufl. ed. Stuttgart: Thieme; 1996.
 47. Yasuhara H. Acute mesenteric ischemia: the challenge of gastroenterology. *Surg Today* 2005;35:185-95.
 48. Hotoleanu C, Andercou O, Andercou A. Mesenteric venous thrombosis: clinical and therapeutical approach. *Int Angiol* 2008;27:462-5.
 49. Sreenarasimhaiah J. Diagnosis and management of intestinal ischaemic disorders. *BMJ* 2003;326:1372-6.
 50. Archodovassilis F, Lagoudiannakis EE, Tsekouras DK, et al. Nonocclusive mesenteric ischemia: a lethal complication in peritoneal dialysis patients. *Perit Dial Int* 2007;27:136-41.
 51. Trompeter M, Brazda T, Remy CT, Vestring T, Reimer P. Non-occlusive mesenteric ischemia: etiology, diagnosis, and interventional therapy. *Eur Radiol* 2002;12:1179-87.
 52. Umphrey H, Canon CL, Lockhart ME. Differential diagnosis of small bowel ischemia. *Radiol Clin North Am* 2008;46:943-52, vi-vii.
 53. Saba L, Mallarini G. Spiral computed tomography imaging of bowel ischemia: a literature review. *Panminerva Med* 2007;49:35-41.
 54. Ofer A, Abadi S, Nitecki S, et al. Multidetector CT angiography in the evaluation of acute mesenteric ischemia. *Eur Radiol* 2009;19:24-30.
 55. Kiss J, Naum A, Kudomi N, et al. Non-invasive diagnosis of acute mesenteric ischaemia using PET. *Eur J Nucl Med Mol Imaging* 2009.

56. Abboud B, Daher R, Sleilaty G, et al. Is prompt exploratory laparotomy the best attitude for mesenteric ischemia after cardiac surgery? *Interact Cardiovasc Thorac Surg* 2008;7:1079-83.
57. Freeman AJ, Graham JC. Damage control surgery and angiography in cases of acute mesenteric ischaemia. *ANZ J Surg* 2005;75:308-14.
58. Levy PJ, Krausz MM, Manny J. Acute mesenteric ischemia: improved results--a retrospective analysis of ninety-two patients. *Surgery* 1990;107:372-80.
59. Meyer T, Klein P, Schweiger H, Lang W. Wie kann die Prognose der akuten Mesenterialarterienischämie verbessert werden? Ergebnisse einer retrospektiven Analyse: *Zentralbl Chir* 1998.
60. Jaramillo EJ, Trevino JM, Berghoff KR, Franklin ME, Jr. Bedside diagnostic laparoscopy in the intensive care unit: a 13-year experience. *JSLs* 2006;10:155-9.
61. Seshadri PA, Poulin EC, Mamazza J, Schlachta CM. Simplified laparoscopic approach to "second-look" laparotomy: a review. *Surg Laparosc Endosc Percutan Tech* 1999;9:286-9.
62. Sauerland S, Agresta F, Bergamaschi R, et al. Laparoscopy for abdominal emergencies: evidence-based guidelines of the European Association for Endoscopic Surgery. *Surg Endosc* 2006;20:14-29.
63. Kaminsky O, Yampolski I, Aranovich D, Gnessin E, Greif F. Does a second-look operation improve survival in patients with peritonitis due to acute mesenteric ischemia? A five-year retrospective experience. *World J Surg* 2005;29:645-8.
64. Chang RW, Chang JB, Longo WE. Update in management of mesenteric ischemia. *World J Gastroenterol* 2006;12:3243-7.
65. Luther B, Nichtokklusive mesenteriale Ischämie - Diagnostik und Therapie aus gefäßchirurgischer Sicht. *Chirurgische Gastroenterologie* 2006; 22:29-35
66. Paes E, Vollmar JF, Hutschenreiter S, Schoenberg MH, Schölzel E: Diagnostik und Therapie des akuten Mesenterialinfarktes. *Chir Gastroenterol* 1990; 6:473-480
67. Walter P, Lindemann W, Koch B, Feifel G: Der akute Mesenterialinfarkt. *Kliniker* 1992; 21: 457-463
68. Netter F, *Atlas der Anatomie des Menschen*; Stuttgart: Georg Thieme Verlag; 2003
69. Renner P, Kienle K, Dahlke MH: Intestinal ischemia: current treatment concepts. *Langenbecks Arch Surg* 2011; 396:3-11

9. Abkürzungsverzeichnis

A.	Arteria
Abb.	Abbildung
bzw.	beziehungweise
ca.	circa
CK	Creatinkinase
CT	Computertomographie
DSA	digitale Subtraktionsangiographie
et al.	et alii, und andere
evtl.	eventuell
GOT	Glutamat-Oxalacetat-Transaminase
i.a.	intraarteriell
i.v.	intravenös
KHK	Koronare Herzerkrankung
LGD	Laktatdehydrogenase
MRT	Magnetresonanztomographie
NOD	non occlusive disease
NOMI	Non occlusive mesenteric ischemia, nicht okklusive mesenteriale Ischämie
pAVK	periphere arterielle Verschlusskrankheit
pos.	positive
Tab.	Tabelle
u.U.	unter Umständen
V.	Vena
z.B.	zum Beispiel

10. Lebenslauf

Laura Asshoff
Bauerstr. 23
80796 München

Persönliche Daten

Geburtsdatum 07.10.1983
Geburtsort Düsseldorf
Familienstand ledig

Schule und Studium

1990-1994 Grundschule Garather Strasse, Düsseldorf
1994-1996 Gymnasium Annette-von-Droste-Hülshoff, Düsseldorf
1996-2003 Gymnasium Roth, Roth
2003-2009 Studium der Humanmedizin Universität Regensburg

Beruf

Seit 02/2010 Weiterbildung Neurologie, Klinikum Bogenhausen,
München

11. Danksagung

Ich möchte mich bei allen bedanken, die mich in der Vorbereitung und Bearbeitung meiner Dissertation unterstützt haben. Insbesondere möchte ich meinem Betreuer und Doktorvater Dr. Marc Dahlke danken, der mir mit Rat und Tat zur Seite stand. Ein großes Dankeschön gebührt meiner Familie und Freunden für all die Tipps und gelegentlichen Motivationshilfen.