

**Aus dem Lehrstuhl
für Herz-, Thorax- und herznahe Gefäßchirurgie
Direktor Prof. Dr. Christof Schmid
der Fakultät für Medizin
der Universität Regensburg**

**PERFORATIONEN DES HERZENS UND DER GROßEN GEFÄßE
NACH KARDIOVASKULÄREN INTERVENTIONEN – 5 JAHREN
ANALYSE**

Inaugural – Dissertation
zur Erlangung des Doktorgrades
der Medizin
der
Fakultät für Medizin
der Universität Regensburg

vorgelegt von
MUDr. Zdeněk Provazník

Mai 2018

**Aus dem Lehrstuhl
für Herz-, Thorax- und herznahe Gefäßchirurgie
Direktor Prof. Dr. Christof Schmid
der Fakultät für Medizin
der Universität Regensburg**

**PERFORATIONEN DES HERZENS UND DER GROßEN GEFÄßE
NACH KARDIOVASKULÄREN INTERVENTIONEN – 5 JAHREN
ANALYSE**

Inaugural – Dissertation
zur Erlangung des Doktorgrades
der Medizin
der
Fakultät für Medizin
der Universität Regensburg

vorgelegt von
MUDr. Zdeněk Provazník

Mai 2018

Dekan: Prof. Dr. Dr. Torsten E. Reichert

1. Berichterstatter: PD Dr. Bernhard Flörchinger

2. Berichterstatter: PD Dr. Sigrid Wittmann

Tag der mündlichen Prüfung: 03.09.2018

**Die dieser Zusammenfassung zugrundeliegende Promotionsarbeit wurde
unter dem Titel**

**“Perforation of myocardial wall and great vessels after cardiovascular
interventions—a 5-year analysis”**

**Autoren: Zdeněk Provazník, Andreas Holzamer, Daniele Camboni,
Leopold Rupprecht, Markus Resch, Sigrid Wittmann, Christof Schmid,
Bernhard Floerchinger**

Journal of Thoracic Disease, J Thorac Dis 2017;9(12): pp5288-5294

(Impact Factor 2016: 2.365) publiziert.

Inhaltsverzeichnis

I. Hintergrund	6
II. Methoden	7
III. Ergebnisse	8
Patientenkollektiv	8
Lokalisation und primäre Prozedur	8
Klinisches Erscheinungsbild	10
Therapie und Schweregrad der Verletzung	10
IV. Diskussion	11
V. Zusammenfassung	17
VI. Quellenverzeichnis	18
VII. Abkürzungsverzeichnis	21
VIII. Danksagung	22

I. Hintergrund

Verletzungen des Herzens und großer intrathorakaler Gefäßen gehören zu schweren und lebensbedrohlichen Ereignissen. Traumatische Verletzungen des Herzens sind assoziiert mit einer hohen Mortalität bis zu 80%. In einer Arbeit von Kutsukata [3], die die Morphologie von stumpfen Verletzungen des Herzens nach Verkehrsunfällen analysiert hat, wiesen lediglich 12 Patienten von insgesamt 2673 erfassten Verletzten, die zwischen Februar 2009 und April 2010 stationär in einem Krankenhaus aufgenommen wurden, eine kardiale Perforation auf. Somit stellen kardiale Verletzungen traumatischer Genese eine vergleichsweise seltene Entität.

Im Gegensatz dazu stellen iatrogene Perforationen eine in jüngerer Zeit „neue“ Entität dar. In letzten Jahren ersetzen zunehmend weniger invasive interventionelle Eingriffe chirurgische Operationen und neue Interventionen und diagnostische Prozeduren am Herz sind mehr und mehr etabliert, damit steigt auch die Zahl von iatrogenen Perforationen bei diesen Prozeduren und mittlerweile sind diese im Vergleich zu den traumatischen epidemiologisch im Vordergrund. Abgesehen von Herzkatheteruntersuchungen gehören zu den Interventionen Herzschrittmacher-, Cardioverter-Defibrillator- und kardiale Resynchronisationstherapie- (CRT – D) Implantationen. Anlage von extrakorporalen Kreislauf-Unterstützung-Systemen (ECMO) sind ebenso mit einem Risiko einer kardialen Perforation verbunden. In der letzten Dekade haben ebenso die Zahlen Katheter-gestützter Verfahren in Bereich der Aortenklappe (TAVI) und der Mitralklappe (z.B. MitraClip) zugenommen. Katheter-gestützter Aortenklappenersatz (TAVI) sowie weitere Katheter-gestützte Interventionen und deren Komplikationen sind im Rahmen der Qualitätssicherung in der klinischen Praxis streng beobachtet, andere auch weniger invasive Prozeduren sind aber deutlich weniger kontrolliert und es gibt wenig wissenschaftlichen Informationen über deren Komplikationen [2, 9].

Die vorliegende retrospektive Arbeit analysiert Patienten mit iatrogenen Perforationen des Herzens und der zentralen Gefäße, die im Zeitraum von fünf Jahren in der herzchirurgischen Klinik des Universitätsklinikums Regensburg behandelt wurden. Morphologie, Lokalisation, Diagnostik, Therapie, Gerinnung im Zeitpunkt der Perforation und klinische Manifestation wurden analysiert, ebenso die Mortalität dieser Komplikation bei iatrogenen Prozeduren.

II. Methoden

Alle Patienten vom April 2011 bis März 2016 mit iatrogenen kardialer Läsion, die in der Klinik für Herz-, Thorax- und herznahe Gefäßchirurgie des Universitätsklinikums Regensburg betreut worden sind (44 Patienten), wurden eingeschlossen. Komplikationen nach transapikalem Katheter-gestütztem Aortenklappenersatz (TA – TAVI) wurden ausgeschlossen, da bei dieser Prozedur der transmurale Zugang durch die Herzpitze nicht als Komplikation, sondern als Zugangsweg zu werten ist. Ebenso wurden keine Patienten mit koronar-arteriellen Perforationen nach diagnostischem oder therapeutischem Herzkatheter eingeschlossen, da aus unserer Sicht die Perforation eines Koronargefäßes im Rahmen einer Koronarintervention eine eigenständige Entität darstellt [5].

Die statistische Analyse wurde mit GraphPad Prism 6.07 (GraphPad, Inc., San Diego, CA, USA) durchgeführt. Die deskriptiven Ergebnisse (Mittelwert mit der Standardabweichung) wurden mittels Mann – Whitney Test errechnet. Ein p-Wert kleiner 0,05 wurde als statistisch signifikant betrachtet.

III. Ergebnisse

Patientenkollektiv:

Es wurden 44 Patienten (davon 17 männlich und 27 weiblich) in unsere Studie eingeschlossen. Das mittlere Alter war 76+/-13 Jahren. Siebenundzwanzig Patienten (61,4%) erlitten die iatrogene Perforation in unserem Krankenhaus und siebzehn Patienten (38,6%) wurden zur weiteren Therapie von externen Krankenhäusern zugewiesen.

Lokalisation und primäre Prozedur:

Neun von den „Haus-internen“ Patienten erlitten eine penetrierende Verletzung nach einem transfemorale Katheter gestützten Aortenklappenersatz (TAVI, mit einer Inzidenz von 1,4% / 9 von 642 Patienten), sechs Patienten nach Implantation eines permanenten Herzschrittmachers (mit Inzidenz 0,4%, 6 von 1579 Patienten), drei Fälle nach Anlage eines extrakorporalen Membranoxygenierung-Systems (ECMO) sowie drei Patienten nach Platzieren temporärer Schrittmacherelektroden und drei Patienten nach Perikardpunktion.

Siehe Tabelle 1.

Lokalisation der Perforation	n (insgesamt n=44)
Linker Ventrikel	8
Rechter Ventrikel	26
Linkes Atrium	1
Rechtes Atrium	2
Andere	7
Primärer Eingriff	n (insgesamt n=44)
SM / ICD Sonde	16
TAVI	9
Ventrikulographie	3
ECMO Anlage	3
Hämodialysekatheter	2
Pigtail Katheter	6
Sonden Laserextraktion	2
Electrophysiologische Untersuchung	1
CRT - D Sonden	1
Linkes Herzohr Verschluss-System	1

Tab. 1: Lokalisation der Perforation und primärer Eingriff (SM – Schrittmacher, ICD - implantable cardioverter defibrillator, TAVI - Transcatheter Aortic Valve Implantation, CRT – D - cardiac resynchronisation therapy – defibrillator, ECMO - extracorporeal membrane oxygenation).

Die häufigste Lokalisation einer Perforation war die rechtsventrikuläre Wand (n=26, 59,1%), der linke Ventrikel wurde bei 8 Patienten verletzt (18,2%). Seltener kamen die Perforation von Vorhöfen (2 rechtsatriale, 1 linksatriale) und von zentralen Gefäßen (2 vena brachiocephalica, 1 vena cava superior und 1 sinus coronarius) vor. Drei von den TAVI Patienten erlitten Lacerationen des Aortenklappen-Anulus.

Klinisches Erscheinungsbild:

In unserem Patientenkollektiv wurde die Diagnose bei 27 Patienten unmittelbar nach der primären Intervention gestellt, davon mussten 24 Patienten unmittelbar therapiert werden und drei wurden innerhalb von 24 Stunden behandelt. Bei 3 Patienten wurde die Diagnose sogar später als nach einer Woche gestellt. 63,6% (n=28) Patienten entwickelten Symptome einer Herztamponade (mit hämodynamischer Instabilität mit Hypotonie, Tachykardie, Oligurie), die häufiger im Fall einer Linksventrikulären Perforation (87%, 7 von 8 Patienten) im Vergleich zur rechtsventrikulären Verletzung (55,6%) und Verletzung von zentralen Gefäßen (54,5%) vorkam.

Therapie und Schweregrad der Verletzung:

Sechzehn Patienten (36,4%) mussten reanimiert werden und bei drei Patienten davon erfolgte Anlage einer ECMO. Sieben und zwanzig Patienten (61,4%) wurden offen über mediane Sternotomie operiert, bei neun Patienten (20,5%) erfolgte eine Perikardpunktion und bei 2 Patienten (4,5%) wurde eine subxiphoidale Drainagen Anlage durchgeführt. Bei 7 Patienten konnte bei stabiler Hämodynamik ein konservatives Procedere gewählt werden.

Die häufigste Ursache einer linkventrikulären (LV) Verletzung war Perforation im Rahmen von Katheter-gestützter Aortenklappenersatz (6 Fälle von 8 LV

Perforationen). Eine Perforation kam bei Ventrikulographie und eine bei Anlage einer ECMO vor. Alle linksventrikulären Perforationen wurden offen chirurgisch über mediane Sternotomie bei dramatischem Verlauf behandelt, was spiegelt die schlechte Prognose mit Mortalität von 75% (6 von 8 Patienten), die zeigte sich noch relativ schlechter bei den Patienten mit Perforation nach TAVI (83,3%, 5 von 6 Patienten).

Eine rechtsventrikuläre Perforation kam meistens in der Folge von Herzschrittmacher oder Kardioverter Defibrillator Sonden Implantation vor (50%, 13 von 26 Patienten). Bei einer Perikardpunktion kann anatomisch bedingt der rechte Ventrikel punktiert werden. Diese Ursache repräsentiert 23,1% (n=6) von rechtsventrikulären (RV) Perforationen in unserem Patienten Kollektiv. Weitere Interventionen waren Einschwenken von temporärem Schrittmacher (n=3), Rechts-Herzkatheter (n=2), ECMO Anlage (n=1) und elektrophysiologische Untersuchung (n=1).

Im Vergleich zu linksventrikulären Perforationen wurden nur 50% (n=13) der Fälle chirurgisch über Sternotomie behandelt, sechs Patienten wurden mittels Perikardpunktion versorgt und sieben Patienten wurden konservativ behandelt.

Alle Patienten mit Verletzung von zentralen venösen Strukturen wurden chirurgisch behandelt.

IV. Diskussion

Die iatrogene kardiale Perforation ist im Klinikum der Universität Regensburg mit dem Versorgungsauftrag einer Klinik der Maximalversorgung eine Komplikation mit Inzidenz von ca. 10 Patienten pro Jahr und stellt damit keine häufige, eine jedoch im klinischen Alltag einer universitären herzchirurgischen Abteilung mit überregionalem Versorgungsgebiet gängige Komplikation dar. Im Vergleich zu traumatischen Verletzungen ist die Prognose dank auch

unmittelbarer Behandlungserreichbarkeit besser. Die Mortalität bei den traumatischen Perforationen nähert sich zu 80% [3, 4]. Die Gesamt-Mortalität von 25% nach iatrogenen Prozeduren unterstreicht den lebensbedrohlichen Charakter dieser Komplikation. Der Hauptfaktor, der die Prognose beeinflusst, ist neben allgemein Patienten-bezogenen Faktoren wie Alter und Komorbiditäten, die Lokalisation und der Schweregrad der Perforation. Je nach Lokalisation und Größe einer Perforation kann das klinische Bild vom wenig symptomatischem Verlauf bis hämodynamischer Instabilität mit notwendiger Reanimation variieren.

Die Verletzung von Koronararterien im Rahmen von Koronarinterventionen hat in der verfügbaren Literatur eine gute Prognose: Die Inzidenz einer Tamponade-Symptomatik beträgt in der Arbeit von Fejka et al. nur 0,12% (31 Perforationen von 25697 PCI-Prozeduren) und nur ein Drittel wird chirurgisch behandelt. Die meisten Patienten werden mittels Perikardpunktion oder Stentimplantation erfolgreich behandelt. Im Fall einer persistierenden Blutung und Tamponade steigt aber die Mortalität deutlich (42%) [5].

Im untersuchten Kollektiv waren Läsionen des linken Ventrikels am häufigsten mit schwerer Tamponadesymptomatik und Kreislaufinstabilität vergesellschaftet, korrespondierend mit der hohen Rate operativer Versorgung.

In sechs Fällen traten die lebensbedrohlichen, linksventrikulären Perforationen als Komplikation einer TAVI-Prozedur auf. In verschiedenen Studien wurde die Inzidenz einer Perforation im Rahmen von TAVI zwischen 0 und 7% beschrieben [9, 19, 20, 21]. Genereux beziffert in einer Meta-Analyse (16 Studien, mit insgesamt 3519 Patienten) die Inzidenz der Tamponade mit 0,6-4,6%. Als häufigster Mechanismus der Perforation im Rahmen von Katheter gestütztem Aortenklappenersatz zeigte sich die Manipulation mit dem Seldinger- Draht ("stiff wire"), der für die Platzierung der Klappenprothese nötig ist. Weitere Komplikationen entstehen durch Überdehnung und Ruptur des Aortenannulus.

Trotz unmittelbarer Diagnose durch intraoperatives invasives Monitoring und echokardiographischen Nachweis eines hämodynamisch relevanten Perikardergusses sowie trotz unmittelbarer chirurgischen Therapie erlitten 5 Patienten in unserem Kollektiv Multiorganversagen und hypoxische Hirnschäden. Die schlechte Prognose wird ebenso beeinflusst durch die Komorbidität von TAVI-Patienten. Diese sind gewöhnlich älter als 75 Jahre, im reduzierten Allgemeinzustand und haben oft etliche Nebenerkrankungen, mit hohem Risiko einer elektiver konventionellen Operation. Dementsprechend sind eine notfallmäßig durchgeführte Sternotomie bei Perikardtamponade und der damit einhergehenden Kreislaufdepression, mit dem sehr schlechten Outcome vergesellschaftet. Es ist sinnvoll, wie auch die internationalen Leitlinien empfehlen, diese Interventionen in einem Zentrum mit hoher Interventionszahl und unmittelbarer Verfügbarkeit eines herzchirurgischen Teams und der Möglichkeit extrakorporaler hämodynamischer Unterstützung durchzuführen [22]. Vorteilhaft ist die Durchführung in einem sogenannten Hybrid-Operationssaal, welcher die Vorteile eines chirurgischen Saales und eines Herzkatheter-Messplatzes kombiniert.

Rechtsventrikuläre Schrittmacher oder ICD - System Sonden Perforationen sind in der verfügbaren Literatur und auch in unserer Erfahrung die häufigsten iatrogenen Perforationen. Die tatsächliche Inzidenz ist jedoch angesichts einer unbekanntem Anzahl asymptomatischer klinischer Verläufe unterschätzt. Sterliński et al. [6] angeben eine Perforation Inzidenz von 0,5% ohne signifikanten Unterschied zwischen Schrittmacher und ICD Sonden in seiner Studie mit 2247 Sonden Implantationen bei 1419 Patienten. Eine andere retrospektive Analyse von 3815 Patienten von Migliore et al. [7] zeigte eine Inzidenz von rechtsventrikulärer Perforation von 0,4% (14 Patienten). Eine weitere Subanalyse beschreibt keinen Unterschied des Perforationsrisikos

zwischen Schrittmacher- (0,4%) und ICD Sonden (0,3%, $p=1,0$) sowie zwischen aktiver (0,5%) und passiver (0,3%, $p=0,3$) Sonden Fixierung.

Die Symptomatik von Sonden-Perforationen ist unterschiedlich. Nach zeitlichem Verlauf unterscheiden sich akute (innerhalb von 24 Stunden), subakute (zwischen 24 Stunden und einem Monat) und chronische (klinische Manifestation erst nach einem Monat) Verläufe. Zu den späterem gehören, eher als Symptom eines Perikardergusses, z.b. unspezifische, auch atemabhängige thorakale Schmerzen sowie Schrittmacher Fehlfunktion oder Perforationen der Pleura oder von Lungengewebe. So zeigte sich ein Beispiel in der eigenen Abteilung eines Patienten mit rezidivierenden Pleuraergüssen bei dem eine Sondenperforation erst durch Thorakoskopie als Ursache diagnostiziert wurde. Intraoperativ imponierte ein Perikard Fenster, das durch Bewegung der perforierten Sondenspitze entstand.

Bei zwei Patienten unseres Kollektives wurde die Vena brachiocephalica durch über die Vena jugularis eingebrachte Hämodialyse-Katheter perforiert. Da dieses Gefäß extraperikardial liegt, kann die Beurteilung der Perikard-Integrität schwierig sein. Auch Bildgebungs-Diagnostik mittels Computer Tomographie kann das Risiko einer Tamponade nach Katheterentfernung nicht immer zuverlässig vorhersagen. Bei einer stabilen Hämodynamik und bei fehlenden Zeichen einer manifesten Blutung kann eine einfache Entfernung des Katheters und weiteres hämodynamisches Monitoring erfolgen. Im Falle eines nachweisbaren Hämatoms mit engem räumlichen Bezug zum Perikardbeutel, aktiver Blutung oder hämodynamischer Instabilität sowie fehlender Möglichkeit einer Komprimierbarkeit von außen, ist eine offene chirurgische Behandlung sinnvoll [8]. Dies ist jedoch immer eine Einzelfall-Entscheidung, in jedem Falle sollte eine intensivmedizinische Überwachung der Betroffenen in einem herzchirurgischen Zentrum durchgeführt werden mit der Möglichkeit einer unmittelbaren chirurgischen Intervention, wenn erforderlich.

In Deutschland werden zunehmend extrakorporale Unterstützungssysteme im Sinne von veno-arteriellen oder veno-venöse ECMO-Systemen angewendet, wobei durch die Seldinger-geführte perkutane Platzierung die Gefahr einer Perforation besteht. Andere als vaskuläre Läsionen nach ECMO-Anlage sind selten. In der Arbeit von Pranikof und Subramanian [14, 15] wurde ein Fall einer Vena cava superior Perforation nach Anlage eines veno-venösen ECMO-Systems in einer Kohorte von 94 Patienten beschrieben und in einer Kohorte von 25 pädiatrischen Patienten wurden zwei Fälle von rechts-atrialen Läsionen diagnostiziert. Zur Minimierung des Perforation-Risikos sollte immer im Rahmen der Implantation eine transösophageale Echokardiographie zur Sichtung der Führungsdraht-Lage durchgeführt werden.

Die schnelle und richtige Diagnose einer iatrogenen Myokard- und Gefäß-Verletzung gehört besonders bei fulminanten klinischen Verläufen zu den entscheidenden prognostischen Faktoren. Transthorakale Echokardiographie ist ein wichtiges diagnostisches Instrument, jedoch Untersucher- und Situations-abhängig. Daher spielen weitere diagnostische Methoden wie zum Beispiel die Computer-Tomographie oder transösophageale Echokardiographie eine wichtige Rolle.

Bis zur definitiven Therapie der Perforation ist eine effektive Volumen-Therapie zur Erhaltung suffizienter ventrikulärer und atrialer Füllungsdrucke sowie eine Sicherung der Kreislaufparameter Herzfrequenz, Blutdruck und periphere Durchblutung/Sauerstoffsättigung mit Vasopressoren und Inotropen des Patienten notwendig. Die weitere therapeutische Strategie ist von der hämodynamischen Stabilität des Patienten und von der Lokalisation der Läsion abhängig. Im Allgemeinen sollten immer weniger invasive perkutane Maßnahmen bevorzugt werden. Diese können aber vor allem bei linksventrikulären Perforationen und bei schnell zunehmenden Perikarderguss nicht ausreichend sein. In diesem Fall ist nur

eine zügige offene Sternotomie die einzige definitive Therapie. Die meisten myokardialen Perforationen können am schlagenden Herzen versorgt werden. Große Läsionen besonders im Bereich des linken Ventrikels benötigen Anwendung einer Herz-Lungen-Maschine mit Herzstillstand.

Nicht zuletzt spielt eine physiologische Gerinnung eine wichtige Rolle und kann bei kleinen Läsionen den Patienten vor weiteren invasiven Maßnahmen bewahren. Patienten nach kardiologischer Intervention sind aber oft mit Antikoagulantien oder Thrombozyten-Inhibitoren therapiert. Die Thrombozyten-Aggregation-Hemmung ist auch als Risikofaktor für eine Perikard-Tamponade nach Sondenimplantation zu werten. Sterlinski et al. haben in einer Auswertung von 2247 implantierten Sonden in 1419 Patienten untersucht; hier wies ein Patient von insgesamt acht Patienten mit gesicherten Sonden-Perforationen eine hochdosierte unfraktionierte Heparin-Therapie auf [6]. Das Erreichen einer suffizienten Gerinnungssituation mittels Substitution von Gerinnungskomponenten ist der erste Schritt zur Therapie aller Blutungskomplikationen insbesondere bei Perforationen beider Atrien und des rechten Ventrikels. Im Falle einer Perforation des Linken Ventrikels erscheint die Optimierung des Gerinnungsstatus ebenso notwendig, aber ist zur Versorgung der zugrunde-liegenden Läsion nicht ausreichend und sollte daher eine operative Therapie nicht verzögern. Zur Analyse der Störung der Gerinnung kann die ROTEM – Analyse dienen. Die Substitution kann dann gezielt zum Ausgleich der erfassten Faktoren-Defizite erfolgen.

Die Hauptlimitation dieser retrospektiven Analyse ist die Vorselektion von Patienten, die in unser herzchirurgisches Zentrum zugewiesen wurden. So konnten die meisten Patienten mit milder Symptomatik, die in externen Häuser behandelt wurden, nicht eingeschlossen werden.

V. Zusammenfassung

Iatrogene Perforationen von Myokard oder von zentralen Gefäße sind eine seltene, jedoch gängige Komplikationen in der kardiologischen und herzchirurgischen Praxis eines überregionalen Krankenhauses der Maximalversorgung. Die Mortalität variiert je nach betroffener Struktur. Trotz schneller aggressiver Behandlung ist die Mortalität als hoch anzusehen und durch die hämodynamische Kompromittierung im Rahmen der Perikardtamponade-Symptomatik und die hohe Komorbidität der betroffenen Patienten verursacht.

VI. Quellenverzeichnis

1. Kuck KH, Hindricks G, Padeletti L, et al. EHRA white book 2014. 2014:197-206.
2. Beckmann A, Funkat AK, Lewandowski J, et al. Cardiac Surgery in Germany during 2014: A Report on Behalf of the German Society for Thoracic and Cardiovascular Surgery. *Thorac Cardiovasc Surg* 2015;63:258-69.
3. Kutsukata N, Sakamoto Y, Mashiko K, et al. Morphological evaluation of areas of damage in blunt cardiac injury and investigation of traffic accident research. *Gen Thorac Cardiovasc Surg* 2012;60:31-5.
4. Sassone B, Gabrieli L, Boggian G, et al. Management of traumatic implantable cardioverter defibrillator lead perforation of the right ventricle after car accident: a case report. *Europace* 2009;11:961-2.
5. Fejka M, Dixon SR, Safian RD, et al. Diagnosis, management, and clinical outcome of cardiac tamponade complicating percutaneous coronary intervention. *Am J Cardiol* 2002;90:1183-6.
6. Sterliński M, Przybylski A, Maciag A, et al. Subacute cardiac perforations associated with active fixation leads. *Europace* 2009;11:206-12.
7. Migliore F, Zorzi A, Bertaglia E, et al. Incidence, management, and prevention of right ventricular perforation by pacemaker and implantable cardioverter defibrillator leads. *Pacing Clin Electrophysiol* 2014;37:1602-9.
8. Ko SF, Ng SH, Fang FM, et al. Left brachiocephalic vein perforation: computed tomographic features and treatment considerations. *Am J Emerg Med* 2007;25:1051-6.
9. Masson JB, Kovac J, Schuler G, et al. Transcatheter aortic valve implantation: review of the nature, management, and avoidance of procedural complications. *JACC Cardiovasc Interv* 2009;2:811-20.

10. Généreux P, Head SJ, Van Mieghem NM, et al. Clinical outcomes after transcatheter aortic valve replacement using valve academic research consortium definitions: a weighted meta-analysis of 3,519 patients from 16 studies. *J Am Coll Cardiol* 2012;59:2317-26.
11. van Gijn MS, Frijns D, van de Glind EM, et al. The chance of survival and the functional outcome after inhospital cardiopulmonary resuscitation in older people: a systematic review. *Age Ageing* 2014;43:456-63.
12. Taylor J. ESC/EACTS Guidelines on the management of valvular heart disease. *Eur Heart J* 2012;33:2371-2.
13. Karagiannidis C, Brodie D, Strassmann S, et al. Extracorporeal membrane oxygenation: evolving epidemiology and mortality. *Intensive Care Med* 2016;42:889-96.
14. Prankoff T, Hirschl RB, Remenapp R, et al. Venovenous extracorporeal life support via percutaneous cannulation in 94 patients. *Chest* 1999;115:818-22.
15. Subramanian S, Vafaezadeh M, Parrish AR, et al. Comparison of wire-reinforced and non-wire-reinforced dual-lumen catheters for venovenous ECMO in neonates and infants. *ASAIO J* 2013;59:81-5.
16. Bodson L, Bouferrache K, Vieillard-Baron A. Cardiac tamponade. *Curr Opin Crit Care* 2011;17:416-24.
17. Lehmann S, Schröter T, Lehmann A, et al. Pericardial effusion. Differential diagnostics, surveillance and treatment. *Chirurg* 2011;82:1001-7. Erratum in: *Chirurg* 2012;83:37. Thomas, S [corrected to Schröter, T]; Leontyev, S [corrected to Leontyev, S].
18. Petrov I, Dimitrov C. Closing of a right ventricle perforation with a vascular closure device. *Catheter Cardiovasc Interv* 2009;74:247-50.

19. E. Grube, G. Schuler, L. Buellesfeld, et al. Percutaneous aortic valve replacement for severe aortic stenosis in high-risk patients using the second- and current third-generation self-expanding CoreValve prosthesis: device success and 30-day clinical outcome. *J Am Coll Cardiol*, 50 (2007), pp. 69-76.
20. J.G. Webb, S. Pasupati, K. Humphries, et al. Percutaneous transarterial aortic valve replacement in selected high-risk patients with aortic stenosis. *Circulation*, 116 (2007), pp. 755-763.
21. T. Walther, P. Simon, T. Dewey, et al. Transapical minimally invasive aortic valve implantation: multicenter experience. *Circulation*, 116 (2007), pp. I240-I245
22. 2017 ESC/EACTS Guidelines for the management of valvular heart disease, Helmut Baumgartner Volkmar Falk Jeroen J Bax Michele De Bonis Christian Hamm Per Johan Holm Bernard Iung Patrizio Lancellotti Emmanuel Lansac Daniel Rodriguez Muñoz et al. *European Heart Journal*, Volume 38, Issue 36, 21 September 2017, Pages 2739–2791

Abkürzungsverzeichnis

CRT – D, cardiac resynchronisation therapy – defibrillator

ECMO, extracorporeal membrane oxygenation

TAVI, Transcatheter Aortic Valve Implantation

TA – TAVI, Trans Apical Transcatheter Aortic Valve Implantation

TF – TAVI, Trans Femoral Transcatheter Aortic Valve Implantation

LV, linkventrikulär

RV, rechtsventrikulär

TAVR, Transcatheter Aortic Valve Replacement

ICD - implantable cardioverter defibrillator

PCI – percutaneous coronary intervention

Danksagung

An dieser Stelle möchte ich meinen besonderen Dank nachstehenden Personen entgegenbringen.

Zunächst möchte ich mich bei Herren Priv.- Doz. Dr.med. Bernhard Flörchinger bedanken. Mein Dank gilt für die freundliche Hilfe und Betreuung, für die Motivation und nette Unterstützung nicht nur bei der Anfertigung dieser Schrift, sondern auch bei der tagtäglichen klinischen Arbeit. Dank ihm bin ich auch bei der Herzchirurgie geblieben.

Ich möchte meinen Dank auch Herren Prof. Dr.med. Christof Schmid für den zahlreichen Rat entgegenbringen.

Weiter möchte ich mich bei Frau Priv.- Doz. Dr. med. Sigrid Wittmann, Herren Dr. med. Andreas Holzamer, Dr. med. Leopold Rupprecht,

Priv. – Doz. Dr. med. Daniele Camboni und Priv. Doz. Dr. med. Markus Resch bedanken.

Nicht zu Letzt gehört mein Dank meiner Frau MUDr. Monika Provazníková für ihre hilfreiche Unterstützung und ihr Verständnis bei der Anfertigung dieser Arbeit.

Perforation of myocardial wall and great vessels after cardiovascular interventions – a 5-year analysis

Zdenek Provaznik¹, Andreas Holzamer¹, Daniele Camboni¹, Leopold Rupprecht¹, Markus Resch², Sigrid Wittmann³, Christof Schmid¹, Bernhard Floerchinger¹

¹Department of Cardiothoracic Surgery, ²Department of Internal Medicine II, ³Department of Anesthesiology, University Medical Center Regensburg, Regensburg, Germany

Contributions: (I) Conception and design: C Schmid, B Floerchinger; (II) Administrative support: D Camboni; (III) Provision of study materials or patients: L Rupprecht, M Resch, S Wittmann; (IV) Collection and assembly of data: Z Provaznik, A Holzamer, B Floerchinger; (V) Data analysis and interpretation: B Floerchinger, C Schmid; (VI) Manuscript writing: All authors; (VII) Final approval of manuscript: All authors.

Correspondence to: Bernhard Floerchinger, MD. Department Cardiothoracic Surgery, University Medical Center Regensburg, 93053 Regensburg, Germany. Email: bernhard.floerchinger@ukr.de.

Background: Less invasive procedures have replaced open surgical treatment in many cardiovascular disorders. During these interventions, iatrogenic cardiac perforation may ensue, which is a severe complication and requires immediate diagnostic assessment and treatment.

Methods: From March 2011 to April 2016, all patients referred to the Dept. of Cardio-thoracic Surgery with the diagnosis of iatrogenic perforation of myocardial wall or great vessels were included into the retrospective study. Complications during transapical transcatheter aortic valve replacements (TAVR) procedures and percutaneous coronary intervention (PCI) were excluded from analysis. Symptoms, therapeutic strategy, intraoperative findings, and outcome were evaluated.

Results: Forty-four patients suffered from myocardial wall or vessel perforation. Most common site of perforation were right (n=26; 59.1%) and left (n=8; 18.2%) ventricle. Other structures were involved in ten cases (22.7%). Open surgical treatment was required in 27 cases (61.4%). Mortality after left and right ventricular laceration was 75.0% and 11.5%, respectively. Most common cause of death was cardiocirculatory failure (n=5).

Conclusions: Iatrogenic perforation of myocardial wall or central vessels during percutaneous interventional procedures is a rare but life-threatening complication. Despite immediate treatment efforts, mortality is high, particularly after left ventricular laceration.

Keywords: Iatrogenic cardiac perforation; cardiovascular intervention; pericardial tamponade; resuscitation

Submitted Feb 10, 2017. Accepted for publication Sep 13, 2017.

doi: 10.21037/jtd.2017.10.113

View this article at: <http://dx.doi.org/10.21037/jtd.2017.10.113>

Introduction

During recent years, less invasive procedures have replaced open surgical treatment in many cardiovascular disorders, and the number of interventional therapies is still increasing. Apart from cardiac catheterization, which bears a well-defined low risk of myocardial and vascular wall perforation, pacemaker (PM) and cardioverter-defibrillator lead implantation are the procedures

performed most (1). During the past decade, the more demanding transcatheter aortic valve replacements (TAVR) and percutaneous mitral interventions (MitraClip) have been added to the therapeutic armamentarium in many institutions (2). Even if quality control measures and a rigorous surveillance have been implemented by the authorities especially for TAVR and MitraClip procedures to keep costs and complications low, many other less invasive procedures are much less supervised, and thus only

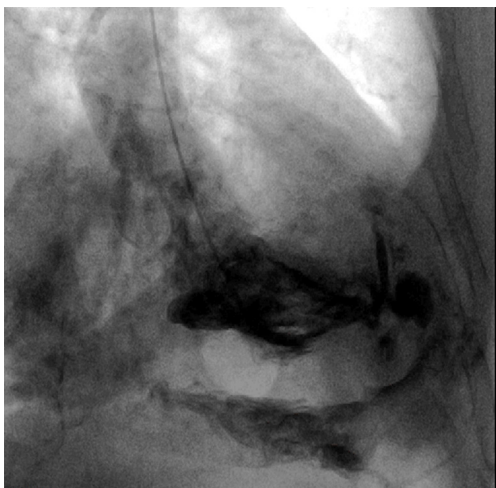

Figure 1 Left ventricular perforation during ventriculography, contrast agent enhancement in pericardial space.

little information exists on their associated complications.

Trauma related penetrating cardiac lesions are rare and carry a high mortality rate, up to 80% has been reported (3,4). In contrast, myocardial wall and vessel perforation associated with diagnostic or therapeutic procedures are much more common but far less dangerous. Yet, pericardial tamponade may rapidly evolve as a life-threatening complication, which requires immediate diagnosis and treatment.

This analysis reports the institutional 5-year experience of patients with suspected iatrogenic myocardial wall or central vessel perforation admitted to a cardiothoracic surgery department in a tertiary care university medical center.

Methods

The institutional ethics committee has approved the retrospective study (reference number 16-104-0041); informed consent has been waived. From April 2011 to March 2016, all patients admitted to the Department of Cardiothoracic Surgery with cardiac or central vessel perforation after interventional procedures were included. Patients with transapical (but not transfemoral) aortic valve implantation (TAVR) were considered surgical cases and were excluded from the study. Likewise, cases with coronary artery perforation during percutaneous coronary interventions (PCI) were omitted as these patients mostly are no surgical candidates. This study analyzed symptoms, treatment mortality, intraoperative findings, and coagulation state at the time of cardiac laceration.

Statistical analysis was performed with GraphPad Prism 6.07 (GraphPad, Inc., San Diego, CA, USA). Descriptive results are shown as mean values with standard deviation. Statistical differences were calculated with non-parametric Mann-Whitney test. P value <0.05 were considered statistically significant.

Results

Demographic data and diagnostics

Forty-four patients (17 male, 27 female) with a mean age of 76 ± 13 years were admitted to our department due to perforation of cardiac structures after an iatrogenic diagnostic or therapeutic intervention. Twenty-seven (61.4%) patients had undergone in-house procedures, whereas 17 (38.6%) patients were transferred from distant hospitals on an urgent or emergency basis.

Perforations after in-house procedures (n=27) occurred in nine cases after TAVR, in six cases after placement of permanent pacemakers, in three cases after placement of an extracorporeal life support (ECLS) circuit. In further six cases transcutaneous PM leads (n=3), and pericardiocentesis (n=3) caused perforation. During the investigate period incidence rate of ventricle perforation after TAVR was 1.4% (9 of 642 procedures) and 0.4% (6 of 1579 procedures) after permanent PM lead placement, respectively. Incidence rates of related procedures from distant hospital were not available. In 22 (50.0%) cases, the diagnosis of a cardiac or vascular lesion was based primarily on echocardiography. Computed tomography imaging established the diagnosis in 7 (15.9%) patients. In one case, perforation of the left ventricle was demonstrated by contrast agent enhancement in the pericardial space after ventriculography during elective diagnostic coronary angiography (*Figure 1*). In the remaining 14 (31.8%) cases, the lesion responsible for the pericardial effusion or tamponade was verified by direct view during emergency surgery.

Localization

Most myocardial wall perforations were found at the right ventricle (n=26, 59.1%). The left ventricle was involved in 8 (18.2%) patients. Atrial lacerations were seen in three patients only, two on the right side, and one on the left side. A perforation of central venous structures including the brachiocephalic vein (n=2), superior vena cava superior (n=1), and coronary sinus (n=1) was noted in

Table 1 Site of perforation and related interventional procedures

Localization and procedures	Number (n=44)
Site of perforation	
Left ventricle	8
Right ventricle	26
Left atrium	1
Right atrium	2
Other	7
Related procedures	
PM/ICD lead	16
TAVR	9
Ventriculography	3
ECLS cannula placement	3
Hemodialysis-catheter	2
Pigtail-catheter	6
Laser-lead-extraction	2
Electrophysiology procedure	1
CRT lead	1
LAA closure device	1

PM/ICD, pacemaker/implantable cardioverter-defibrillator; TAVR, transcatheter aortic valve replacement; ECLS, extracorporeal life support; LAA, left atrial appendage; CRT, cardiac resynchronization therapy.

four cases. Three patients developed pericardial effusion after a transfemoral TAVR procedure without evidence of left ventricle perforation. In these cases, a laceration of the aortic valve annulus was assumed. An overview of localization and underlying procedures is shown in *Table 1*.

Symptoms and management

Immediate evidence of perforation was apparent in 27 patients. From these, 24 patients underwent immediate therapy and three patients underwent therapy within 24 hours. In five patients with absent acute symptoms, intrapericardial perforation was detected after more than 24 hours, in three patients even after more than one week. Pericardial effusion was evident in 93.2% (n=41) of cases, mean extent on echocardiography was 19±9 mm. However, symptoms of cardiac tamponade including hemodynamic compromise and catecholamine demand were present

in 63.6% (n=28) of patients only. Cardiac tamponade dominated in case of left-ventricular laceration, where it was encountered in 7 of 8 (87.5%) patients. In contrast, patients with right ventricular lesions were less likely developing cardiac tamponade (55.6%) as were patients with perforation of central vessels (54.5%).

Extrinsic coagulation as well as platelet counts were comparable in all subgroups [P= not significant (n.s.)]. Only in patients with heparin administration prior to the iatrogenic laceration of the left ventricle, partial thromboplastin time (PTT) was increased (left *vs.* right ventricle, P=0.0013; left ventricle *vs.* other laceration, P=0.031). There was no difference for international normalized ratio (INR) and PTT levels (P=n.s.) in patients with and without surgical treatment, even if platelet counts were lower in patients who required an emergency surgical intervention (P=0.044).

Sixteen (36.4%) patients required resuscitation to maintain sufficient circulation. In three cases, hemodynamic stabilization could be achieved only with an ECLS system (veno-arterial ECLS). Twenty-seven patients underwent median sternotomy (61.4%) for open surgical repair (five patients proceeded to sternotomy after initial pericardiocentesis due to persisting hemorrhage and progressive hemodynamic collapse). In all these cases direct closure of the perforated structure was successful. Nine (20.5%) patients underwent percutaneous pericardiocentesis guided by echocardiography. In two cases, a chest tube was placed into the pericardial space by a surgical subxiphoidal access. Due to stable hemodynamic state a pericardial intervention was renounced in 7 (15.9%) cases.

Left ventricular lesions

Eight patients presented with perforation of the left ventricle. Six patients had undergone a transfemoral TAVR procedure before. Two left ventricular lesions were caused by a ventriculography catheter and a guide wire displacement during veno-arterial ECLS placement, respectively. All patients with left ventricular perforation underwent emergency median sternotomy. Despite immediate surgical treatment hospital overall mortality was 75.0% (6 of 8 patients). Five of these patients died following TAVR corresponding to a mortality rate of 83.3% in this patient subset. Pericardial effusion after transfemoral TAVR with suspected lesion of the aortic valve annulus was relieved percutaneously.

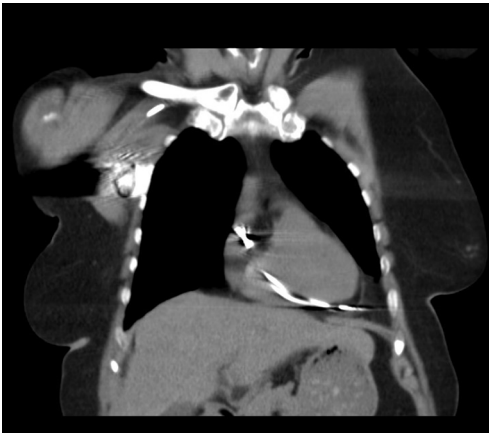

Figure 2 Right ventricular perforation by pacemaker lead to left lateral side. CT imaging without contrast agent.

Right ventricular lesions

Twenty-six patients suffered from right ventricular perforation which was mostly attributed to placement of permanent PM or cardioverter-defibrillator leads (n=13, 50.0%) (Figure 2) or to pericardiocentesis with a pigtail catheter (n=6, 23.1%). In three cases, a percutaneous PM lead caused myocardial wall perforation (11.5%). Other right ventricular perforations occurred during diagnostic right heart catheterization (n=2), placement of a double-lumen cannula for veno-venous extracorporeal membrane oxygenation (ECMO) support (n=1), and during an electrophysiological ablation procedure (n=1). The rate of open surgical treatment via sternotomy was 50.0% (n=13). In two of these cases the initial pericardiocentesis required a secondary sternotomy due to persisting tamponade symptoms and ongoing bleeding. In six cases, a percutaneous pericardiocentesis was sufficient to drain the pericardial effusion. Due to stable hemodynamics, seven patients did not require relief of pericardial effusion. All of the latter patients had undergone permanent PM lead placement. Five patients required a new positioning of the right ventricular lead. All patients with laceration of central venous structures underwent open surgical repair.

Mortality and hospital stay

Overall mortality was 25.0% (n=11). Myocardial wall perforation of the left ventricle mortality was associated with a significantly higher mortality than those on the right side with 75.0% vs. 11.5% (P=0.0012) (Figure 3). Mortality of other than ventricular lesions was 20.0%. Most common

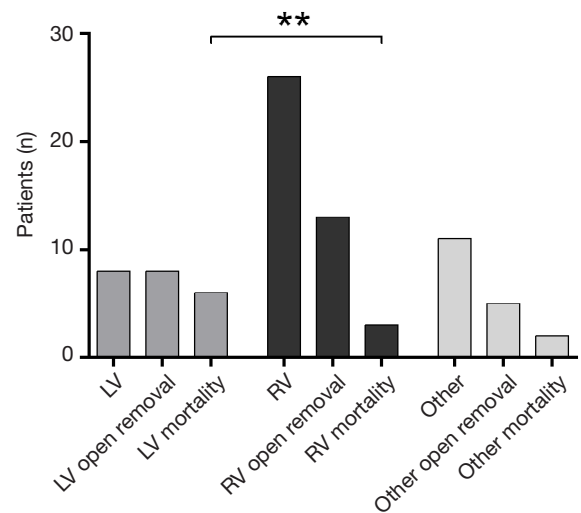


Figure 3 Overview of open surgical removal after perforation (left/right ventricle, other). Left: overall number; middle: rate of open removal; right: rate of mortality. **, P<0.005. LV, left ventricle; RV, right ventricle.

cause of mortality was circulatory failure (n=5, 11.4%). Three patients died because of secondary multi-organ failure. Two patients suffered from severe hypoxic brain damage caused by a hemodynamic decline. Finally, one patient died because of acute right heart failure related to fulminant pulmonary embolism.

Overall duration of hospital stay in surviving patients was 17±12 days. Length of stay was comparable in patients after open surgery, interventional therapy and without need for therapy (20±13 vs. 13±11 vs. 11±8 days, P=n.s.).

Discussion

The incidence of roughly ten patients per year shows that iatrogenic cardiac perforations are not uncommon complications in a tertiary care hospital. An overall mortality of 25.0% despite immediate and appropriate treatment by well-trained teams underlines the life-threatening character of this complication. Though the average mortality rate is high, not all cardiac perforations are jeopardizing the patient's life. A good example for the latter is coronary perforation during PCI. With an incidence of 0.12%, cardiac tamponade is a rare event, and only one third of patients require surgical treatment. The vast majority of patients undergoes percutaneous pericardiocentesis or other procedures such as stent placement with a fortunate outcome. Only in case of persistent cardiac tamponade

mortality is high (42%) (5).

PM leads penetrating the myocardial wall are more cumbersome, but also here many instances are not recognized because they remain asymptomatic. Thus, the true incidence is probably higher than reported. Sterliński *et al.* published a perforation rate of 0.5% with no significant difference between the number of perforations between the PM and implantable cardioverter-defibrillator (ICD) implantations (6). A retrospective analysis of 3,815 patients with placement of PM or cardioverter defibrillator figured out a comparable perforation rate of 0.4%. Interestingly, neither type of lead (PM/ICD) nor fixation mode (active/passive) had an effect on perforation (7).

In two of our cases, hemodialysis catheters caused perforation of the brachiocephalic vein. As this vessel is extrapericardially located, assessment of the pericardium integrity can be difficult. CT imaging cannot properly predict the risk of hemorrhage and pericardial tamponade following catheter removal. In cases with stable circulation, removal of the catheter and hemodynamic monitoring is a reasonable option. In face of a large hematoma following perforation, evidence of persisting hemorrhage, or compromised coagulation, open surgical removal is the safer alternative (8).

For the most critical perforating lacerations of the heart, there is hardly any literature available. Life-threatening left ventricular perforations typically occur during transfemoral TAVR procedures, they have been described in up to 7% (9). In a recent meta-analysis from Genereux, cardiac tamponade after TAVR was noted in 0.6–4.6% of patients (pooled estimate 2.7%), mortality rates were not mentioned (10). Main cause of ventricular perforation is the use of a stiff wire, which is essential for proper valve deployment. Likewise, we noticed the highest mortality in this cohort of patients. Despite immediate treatment, five patients with cardiac tamponade and severe hemodynamic depression suffered from multi-organ-failure and cerebral hypoxia. The poor state of the elderly TAVR patients and their comorbidity certainly contribute to the unfortunate results. If resuscitation is necessary during the procedure, survival rates are even worse (11). To keep the procedural risk as low as possible, it is well understandable that the international guidelines recommend to perform TAVR only in units with cardiac surgery units (12). Life-threatening right-sided myocardial wall and vascular perforations happen during placement of veno-venous or veno-arterial extracorporeal support, where a hype is currently going on in Germany (13). Reports of other than vascular lesions

after ECLS placement are rare. Perforations after cannula insertion of veno-venous circuits has been described before in a cohort of 94 patients in one case (superior caval vein) and in a cohort of 25 pediatric patients in two cases (right atrium) (14,15). Myocardial lacerations after establishment of veno-arterial support have not been reported. Even with considerable experience in extracorporeal support, the risk for perforation and displacement cannot be excluded entirely. To minimize the risk of a guide wire displacement, transesophageal echocardiography should always be used to control guide wire and cannula positions.

Typically, the occurrence of a cardiac perforation is related to the iatrogenic procedure, and the risk of tamponade is pending. Therefore, immediate assessment via direct imaging, i.e., echocardiography, is crucial. In case of tamponade signs (collapse of the right atrium/ventricle, suppressed collapse of inspiratory inferior vena cava), rapid relief of the pericardial effusion is vital (16). Additional diagnostic imaging is necessary in cases of subacute tamponade with hemodynamic stability and displaced or perforated cardiac devices [PM leads, left atrial appendage (LAA) occlusion devices]. Until definite repair, patient stabilization is required with vasopressor and inotropic support as well as volume resuscitation to maintain sufficient end-diastolic right atrial and ventricular pressures (17). The therapeutic strategy depends on the suspected lesion and patients' hemodynamic condition: percutaneous intervention should be the first-line procedure, but may be not appropriate in case of left ventricular perforation or rapidly increasing pericardial effusion. Then, early surgical intervention via sternotomy and open repair is the effective therapy. Most left ventricular and most right ventricular perforations require a median sternotomy and open surgical treatment. Left ventricular lesions can rapidly lead to severe hemodynamic compromise and mandate emergency open surgery as only viable rescue option. In contrast, right ventricular lesions may be stabilized without open surgery which renders the rate of sternotomy lower. In general, hemodynamic instability and evidence of an emerging tamponade are the decisive criteria. Most small myocardial wall perforations can be well closed with the heart beating; large lacerations usually mandate the use of extracorporeal circulation and cardioplegic arrest. Interventional procedures to close right ventricular perforations have been devised, but to follow this management the patient needs to be hemodynamically stable (18).

A well-functioning coagulation system is very helpful in

sealing small cardiac perforations, i.e., anticoagulation and platelet inhibition is harmful in this situation. Accordingly, it has been shown that platelet inhibition is a risk factor for cardiac tamponade following PM placement (6). In many of our surgically treated patients, we also found low platelet counts, especially in the right ventricular and vascular lesions. Therefore, achieving a physiological coagulation state as first step of treatment is reasonable to stop the hemorrhage as long as the patient is stable. Then, close hemodynamic monitoring and repeated echocardiographic controls are necessary to switch to surgical treatment in time if required.

This analysis has a main limitation. Only patients admitted to the cardiothoracic surgery department with progressively deteriorating circulation were included. Therefore, a substantial number of patients which was managed without admission to the cardiosurgical unit was not included.

Conclusions

Iatrogenic perforation of myocardial wall or central vessel is a rare but life-threatening complication. Despite immediate treatment efforts, mortality is high, particularly after left ventricle laceration. Lack of cardiac tamponade and maintenance of hemodynamic stability are crucial to avoid adverse outcome. Right-sided lacerations have a better outcome.

Acknowledgements

None.

Footnote

Conflicts of Interest: The authors have no conflicts of interest to declare.

Ethical Statement: The University of Regensburg ethical committee has approved the retrospective study (reference number, 16-104-0041).

References

1. Kuck KH, Hindricks G, Padeletti L, et al. EHRA white book 2014. 2014:197-206.
2. Beckmann A, Funkat AK, Lewandowski J, et al. Cardiac Surgery in Germany during 2014: A Report on Behalf of the German Society for Thoracic and Cardiovascular Surgery. *Thorac Cardiovasc Surg* 2015;63:258-69.
3. Kutsukata N, Sakamoto Y, Mashiko K, et al. Morphological evaluation of areas of damage in blunt cardiac injury and investigation of traffic accident research. *Gen Thorac Cardiovasc Surg* 2012;60:31-5.
4. Sassone B, Gabrieli L, Boggian G, et al. Management of traumatic implantable cardioverter defibrillator lead perforation of the right ventricle after car accident: a case report. *Europace* 2009;11:961-2.
5. Fejka M, Dixon SR, Safian RD, et al. Diagnosis, management, and clinical outcome of cardiac tamponade complicating percutaneous coronary intervention. *Am J Cardiol* 2002;90:1183-6.
6. Sterliński M, Przybylski A, Maciag A, et al. Subacute cardiac perforations associated with active fixation leads. *Europace* 2009;11:206-12.
7. Migliore F, Zorzi A, Bertaglia E, et al. Incidence, management, and prevention of right ventricular perforation by pacemaker and implantable cardioverter defibrillator leads. *Pacing Clin Electrophysiol* 2014;37:1602-9.
8. Ko SF, Ng SH, Fang FM, et al. Left brachiocephalic vein perforation: computed tomographic features and treatment considerations. *Am J Emerg Med* 2007;25:1051-6.
9. Masson JB, Kovac J, Schuler G, et al. Transcatheter aortic valve implantation: review of the nature, management, and avoidance of procedural complications. *JACC Cardiovasc Interv* 2009;2:811-20.
10. Généreux P, Head SJ, Van Mieghem NM, et al. Clinical outcomes after transcatheter aortic valve replacement using valve academic research consortium definitions: a weighted meta-analysis of 3,519 patients from 16 studies. *J Am Coll Cardiol* 2012;59:2317-26.
11. van Gijn MS, Frijns D, van de Glind EM, et al. The chance of survival and the functional outcome after in-hospital cardiopulmonary resuscitation in older people: a systematic review. *Age Ageing* 2014;43:456-63.
12. Taylor J. ESC/EACTS Guidelines on the management of valvular heart disease. *Eur Heart J* 2012;33:2371-2.
13. Karagiannidis C, Brodie D, Strassmann S, et al. Extracorporeal membrane oxygenation: evolving epidemiology and mortality. *Intensive Care Med* 2016;42:889-96.
14. Prankoff T, Hirschl RB, Remenapp R, et al. Venovenous extracorporeal life support via percutaneous cannulation in 94 patients. *Chest* 1999;115:818-22.
15. Subramanian S, Vafaeezadeh M, Parrish AR, et al.

- Comparison of wire-reinforced and non-wire-reinforced dual-lumen catheters for venovenous ECMO in neonates and infants. *ASAIO J* 2013;59:81-5.
16. Bodson L, Bouferrache K, Vieillard-Baron A. Cardiac tamponade. *Curr Opin Crit Care* 2011;17:416-24.
 17. Lehmann S, Schröter T, Lehmann A, et al. Pericardial effusion. Differential diagnostics, surveillance and treatment. *Chirurg* 2011;82:1001-7. Erratum in: *Chirurg* 2012;83:37. Thomas, S [corrected to Schröter, T]; Leontyev, S [corrected to Leontyev, S].
 18. Petrov I, Dimitrov C. Closing of a right ventricle perforation with a vascular closure device. *Catheter Cardiovasc Interv* 2009;74:247-50.

Cite this article as: Provaznik A, Holzamer A, Camboni D, Rupprecht L, Resch M, Wittmann S, Schmid C, Floerchinger B. Perforation of myocardial wall and great vessels after cardiovascular interventions—a 5-year analysis. *J Thorac Dis* 2017. doi: 10.21037/jtd.2017.10.113