

*AUS DEM LEHRSTUHL
FÜR DERMATOLOGIE UND VENEROLOGIE
PROF. DR. M. BERNEBURG
DER FAKULTÄT FÜR MEDIZIN
DER UNIVERSITÄT REGENSBURG*

*LANGZEITVERLÄUFE NACH OPERATIONEN AUFGRUND
EINES RHINOPHYMS BZW. EINER AKNE INVERSA -
DARGESTELLT ANHAND DES PATIENTENGUTES DER UNIVERSITÄTS-
HAUTKLINIK REGENSBURG AUS DEN JAHREN 2004 BIS 2013*

Inaugural – Dissertation
zur Erlangung des Doktorgrades
der Medizin

der
Fakultät für Medizin
der Universität Regensburg

vorgelegt von
Maria-Theresia Kieweg

2018

AUS DEM LEHRSTUHL
FÜR DERMATOLOGIE UND VENEROLOGIE
PROF. DR. M. BERNEBURG
DER FAKULTÄT FÜR MEDIZIN
DER UNIVERSITÄT REGENSBURG

LANGZEITVERLÄUFE NACH OPERATIONEN AUFGRUND
EINES RHINOPHYMS BZW. EINER AKNE INVERSA -
DARGESTELLT ANHAND DES PATIENTENGUTES DER UNIVERSITÄTS-
HAUTKLINIK REGENSBURG AUS DEN JAHREN 2004 BIS 2013

Inaugural – Dissertation
zur Erlangung des Doktorgrades
der Medizin

der
Fakultät für Medizin
der Universität Regensburg

vorgelegt von
Maria-Theresia Kieweg

Dekan: Prof. Dr. Dr. Torsten E. Reichert

1. Berichterstatter: *Prof. Dr. Ulrich Hohenleutner*

2. Berichterstatter: *Priv.-Doz. Dr. Dr. Ulrich Wahlmann*

Tag der mündlichen Prüfung: 07.03.2019

Inhaltsverzeichnis

I. LANGZEITVERLÄUFE NACH OPERATIONEN AUFGRUND EINES RHINOPHYMS I

1. EINLEITUNG	1
1.1. KRANKHEITSBILD RHINOPHYM	1
1.1.1. <i>Definition</i>	2
1.1.2. <i>Epidemiologie</i>	4
1.1.3. <i>Ätiologie und aktuelle Erklärungsmodelle zur Pathogenese</i>	5
1.1.4. <i>Klinik, Histologie und Diagnostik</i>	10
1.1.5. <i>Psychische Dimension</i>	12
1.1.6. <i>Therapiemöglichkeiten</i>	13
1.2. OPERATIVE BEHANDLUNG DES RHINOPHYMS	15
1.2.1. <i>Dermashaving</i>	16
1.2.2. <i>Dermabrasion</i>	17
1.2.3. <i>Dermashaving als Standardverfahren in der Universitäts-Hautklinik Regensburg</i> ..	18
1.2.4. <i>Alternative operative Behandlung</i>	19
1.2.5. <i>Vergleich zwischen alternativen Verfahren und Dermashaving sowie Kombinationsmöglichkeiten</i>	20
2. FRAGESTELLUNG	24
3. MATERIAL UND METHODEN	24
3.1. AUSWERTUNG DER PATIENTENAKTEN	24
3.2. PATIENTENBEFRAGUNG „LANGZEITVERLÄUFE NACH RHINOPHYM-OPERATIONEN (2004- 2013)“	27
3.2.1. <i>Konzipierung eines Fragebogens</i>	27
3.2.2. <i>Konzipierung eines Begleitschreibens</i>	30
3.2.3. <i>Votum der Ethikkommission</i>	31
3.2.4. <i>Versand der Unterlagen zur Patientenbefragung</i>	31
4. ERGEBNISSE	41
4.1. ALLGEMEINE PATIENTENDATEN	41
4.1.1. <i>Geschlechterverteilung</i>	41
4.1.2. <i>Altersverteilung</i>	42
4.1.3. <i>Begleitendes Vorliegen weiterer Subtypen der Rosacea</i>	43
4.1.4. <i>Antibiotische Vorbehandlung der Rosacea in der Vergangenheit</i>	44
4.1.5. <i>Vorbehandlung des Rhinophyms mit Retinoiden</i>	46
4.1.6. <i>Begleitendes Vorliegen eines Diabetes mellitus</i>	46

4.1.7.	<i>Begleitende Einnahme von Glucocorticoiden</i>	47
4.2.	OPERATIONSDATEN	47
4.2.1.	<i>Art des Narkoseverfahrens</i>	47
4.2.2.	<i>Art des Operationsverfahrens</i>	48
4.2.3.	<i>Art der Wundheilung</i>	48
4.2.4.	<i>Postoperative Nachblutung im Rahmen der stationären Versorgung</i>	48
4.3.	DATENERHEBUNG IM RAHMEN DER PATIENTENBEFRAGUNG „LANGZEITVERLÄUFE NACH RHINOPHYM-OPERATIONEN (2004-2013)“	50
4.3.1.	<i>Gesamtanzahl der Rhinophym-Operationen in der Universitäts-Hautklinik Regensburg</i>	50
4.3.2.	<i>Komplikationen im postoperativen Verlauf</i>	51
4.3.3.	<i>Schmerzen im postoperativen Verlauf</i>	52
4.3.4.	<i>Postoperatives Rezidiv</i>	53
4.3.5.	<i>Rezidiv-Zeitraum</i>	53
4.3.6.	<i>Externe Rezidiv-Operation</i>	54
4.3.7.	<i>Persönliche Bewertung des Ergebnisses der letzten Operation</i>	54
4.3.8.	<i>Bereitschaft zu einer erneuten Operation</i>	54
4.4.	NACHBEOBACHTUNGSZEITRAUM	55
5.	DISKUSSION	57
5.1.	PROBLEMPUNKTE IM RAHMEN VON DATENERHEBUNG UND -AUSWERTUNG	57
5.1.1.	<i>Fehlen wichtiger anamnestischer Daten</i>	57
5.1.2.	<i>Rücklaufquote der Patientenbefragung</i>	58
5.1.3.	<i>Schwachstellen des Fragebogens</i>	59
5.2.	KRITIK VON SEITEN DER PATIENTEN	61
5.3.	VERGLEICH MIT ERGEBNISSEN EINER ANDEREN RETROSPEKTIVEN STUDIE.....	62
5.4.	KONKRETE VERBESSERUNGSVORSCHLÄGE	65
6.	ZUSAMMENFASSUNG	70
6.1.	FRAGESTELLUNG	70
6.2.	MATERIAL UND METHODEN	70
6.3.	ERGEBNISSE	71
6.4.	SCHLUSSFOLGERUNG.....	72
7.	ABBILDUNGSVERZEICHNIS	74
8.	LITERATURVERZEICHNIS	75
9.	ANHANG	80
II.	LANGZEITVERLÄUFE NACH OPERATIONEN AUFGRUND EINER AKNE INVERSA	85

1. EINLEITUNG	85
1.1. KRANKHEITSBILD AKNE INVERSA.....	86
1.1.1. Definition.....	86
1.1.2. Einordnung in den Formenkreis der Akne	87
1.1.3. Epidemiologie.....	88
1.1.4. Ätiologie, Histologie und aktuelle Erklärungsmodelle zur Pathogenese.....	89
1.1.5. Klinik, Diagnostik und Komplikationen.....	94
1.1.6. Klinische Einteilung des Schweregrades	97
1.1.7. Psychische Dimension.....	97
1.1.8. Therapiemöglichkeiten.....	98
1.2. OPERATIVE BEHANDLUNG DER AKNE INVERSA.....	100
1.2.1. En-bloc-Exzision.....	101
1.2.2. Möglichkeiten der Wundheilung und Defektdeckung	102
1.2.3. En-bloc-Exzision und nachfolgende Sekundärheilung als Standardverfahren in der Universitäts-Hautklinik Regensburg	103
1.2.4. Alternative operative Behandlung	105
2. FRAGESTELLUNG	107
3. MATERIAL UND METHODEN	108
3.1. AUSWERTUNG DER PATIENTENAKTEN	108
3.2. PATIENTENBEFRAGUNG „LANGZEITVERLÄUFE NACH AKNE INVERSA - OPERATIONEN“ ...	108
4. ERGEBNISSE	118
4.1. ALLGEMEINE PATIENTENDATEN	118
4.1.1. Geschlechterverteilung.....	118
4.1.2. Altersverteilung.....	119
4.1.3. Antibiotische Vorbehandlung der Akne inversa in der Vergangenheit.....	120
4.1.4. Vorbehandlung der Akne inversa mit Retinoiden.....	121
4.1.5. Body-Mass-Index	123
4.1.6. Nikotinkonsum	125
4.1.7. Begleitendes Vorliegen eines Diabetes mellitus	125
4.1.8. Begleitende Einnahme von Glucocorticoiden	126
4.2. PERIOPERATIVE STATISTIK UND SPEZIFISCHE OPERATIONS DATEN	127
4.2.1. Gesamtanzahl aller in der Universitäts-Hautklinik Regensburg operierten Akne inversa-Lokalisationen.....	127
4.2.2. Lokalisation des/der zuletzt durch die Universitäts-Hautklinik Regensburg operierten Hautbefunde(s).....	128
4.2.3. Art des Narkoseverfahrens	131
4.2.4. Operationsverfahren und Art der Wundheilung.....	131

4.2.5.	<i>Postoperative Nachblutung im Rahmen der stationären Versorgung</i>	132
4.3.	DATENERHEBUNG IM RAHMEN DER PATIENTENBEFRAGUNG „LANGZEITVERLÄUFE NACH AKNE INVERSA-OPERATIONEN (2004-2013)“	133
4.3.1.	<i>Komplikationen im postoperativen Verlauf</i>	134
4.3.2.	<i>Schmerzen im postoperativen Verlauf</i>	135
4.3.3.	<i>Postoperatives Rezidiv</i>	136
4.3.4.	<i>Rezidiv-Zeitraum</i>	137
4.3.5.	<i>Externe Rezidiv-Operation und externes Operationsverfahren</i>	138
4.3.6.	<i>Persönliche Bewertung des Ergebnisses der letzten Operation</i>	138
4.3.7.	<i>Bereitschaft zu einer erneuten Operation</i>	139
4.4.	NACHBEOBACHTUNGSZEITRAUM	139
5.	DISKUSSION	141
5.1.	LIMITIERENDE FAKTOREN DER STUDIE	141
5.1.1.	<i>Fehlen einiger anamnestischer Daten</i>	141
5.1.2.	<i>Rücklaufquote der Patientenbefragung</i>	141
5.1.3.	<i>Schwachstellen des Fragebogens</i>	142
5.2.	KRITIK UND ANREGUNGEN VON SEITEN DER PATIENTEN	144
5.3.	VERGLEICH MIT ERGEBNISSEN ANDERER RETROSPEKTIVER STUDIEN	145
5.4.	KONKRETE VERBESSERUNGSVORSCHLÄGE	149
6.	ZUSAMMENFASSUNG	152
6.1.	FRAGESTELLUNG	152
6.2.	MATERIAL UND METHODEN	152
6.3.	ERGEBNISSE	153
6.4.	SCHLUSSFOLGERUNG	155
7.	ABBILDUNGSVERZEICHNIS	157
8.	LITERATURVERZEICHNIS	159
III.	ERKLÄRUNG	163
IV.	DANKSAGUNG	164

I. Langzeitverläufe nach Operationen aufgrund eines Rhinophyms

1. Einleitung

In der aktuellen Fachliteratur finden sich zahlreiche Artikel, welche die unterschiedlichen operativen Therapiemöglichkeiten des Rhinophyms unter Einbeziehung neuester Forschungserkenntnisse hinsichtlich Ätiologie, Pathogenese sowie Histologie ausführlich thematisieren. Demgegenüber existieren jedoch nur einige wenige Berichte über Langzeitverläufe nach oben genannten Behandlungsformen.

Vorliegende Studie soll diese Problematik aufgreifen und anhand eines definierten Patientenkollektivs Langzeitergebnisse nach Dermashaving bzw. Dermabrasion durch die Abteilung für Dermatologie und Venerologie des Universitätsklinikums Regensburg darstellen.

1.1. Krankheitsbild Rhinophym

Im Folgenden gilt es, das Krankheitsbild Rhinophym im Kontext des Formenkreises der Rosacea sowie unter epidemiologischen, ätiologischen, pathogenetischen, klinischen, histologischen und therapeutischen Gesichtspunkten näher zu beleuchten.

1.1.1. Definition

Der Begriff Rhinophym - abgeleitet von griechisch *rhis* „Nase“ und *phyma* „Wachstum/Geschwür“ - beschreibt eine Hyperplasie der im Bereich von Nasenspitze, -flügeln und -rücken lokalisierten Talgdrüsen sowie des dort befindlichen Bindegewebes. Hieraus ergibt sich der für dieses Krankheitsbild charakteristische knotige, knollenförmige Aspekt, welcher ihm auch die umgangssprachliche Bezeichnung „Knollennase“ einbrachte. Aktuell wird das Rhinophym in den Formenkreis der Rosacea - einer chronisch-entzündlichen Hauterkrankung der zentralen Gesichtshaut - eingeordnet. Gemäß des 2002 von Wilkin et al. neu entwickelten Klassifikationssystems stellt oben genannte nasale Phymenbildung, zu deren Merkmalen u.a. Hautverdickung, Entstehung unregelmäßiger oberflächlicher Knoten sowie Verbreiterung zählen, Subtyp III der Rosacea dar (Wilkin et al. 2002). Daneben existieren noch drei weitere Unterformen nach Wilkin et al., auf die an dieser Stelle ebenfalls in Kürze eingegangen werden soll. Zunächst sei Subtyp I, die sogenannte Rosacea erythematoteleangiectatica, angeführt, bei welcher klassischerweise Flushsymptomatik, persistierende Gesichtsrötung und fakultativ Teleangiektasien vorliegen. Bei Subtyp II (Rosacea papulopustulosa) treten in den erythematösen Bereichen zusätzlich Papeln und/oder Pusteln auf; eine Abgrenzung zur ähnlich erscheinenden Acne vulgaris ist u.a. aufgrund fehlender Komedonen zu treffen (Fritsch 2004; Jansen, Plewig 1997). Subtyp IV, die okuläre oder auch Ophthalmorosacea, äußert sich zumeist relativ unspezifisch in Form von Fremdkörpergefühl, Trockenheit, Brennen, Lichtempfindlichkeit oder konjunktivalen Teleangiektasien; darüber hinaus kann es zur Entwicklung

einer Blepharitis, Konjunktivitis, Iritis sowie - als Komplikation einer Keratitis - zu Ulzerationen mit der Gefahr der Erblindung kommen (Wilkin et al. 2002; Melnik, Jansen 2012). Die bereits oben erwähnte Phymenbildung im Rahmen von Subtyp III ist nicht zwangsläufig auf die Nasenregion beschränkt, sondern kann sich auch im Bereich von Kinn, Stirn, Wangen, Lidern, Philtrum und Ohren manifestieren, wengleich das Rhinophym die bei Weitem häufigste Form darstellt (Melnik, Jansen 2012; Chauhan, Ellis 2013).

Hinsichtlich des Verständnisses der Rosacea als stadienhafte Erkrankung oder aber Krankheitsbild, welches sich aus unterschiedlichen, isoliert vorkommenden Subtypen zusammensetzt, finden sich uneinheitliche Angaben in der Literatur, was verdeutlicht, dass auf diesem Gebiet auch künftig weitere Forschung erforderlich ist. Während zumeist eine Entwicklung von früher, hauptsächlich durch Entzündung charakterisierter Rosacea hin zu fortgeschrittener, fibrotischer Form mit Phymenbildung als Endstadium vermutet wird, sind demgegenüber auch Fälle beschrieben, in welchen speziell Rhinophyme ohne vorherige - d.h. *de novo* - oder mit nur wenigen vorausgehenden Zeichen anderer Subtypen einer Rosacea auftraten (Ioffreda 2009; Steinhoff et al. 2013; Schürmann et al. 2015; Lazzeri et al. 2013; Jansen, Plewig 1997). Steinhoff et al. konnten anhand einer Gensequenzanalyse verschiedener Subtypen der Rosacea zeigen, dass jede Form durch ein spezifisches Genprofil charakterisiert ist, untereinander jedoch Überlappungen bestehen, was für eine gewisse Methodik bzw. Reihenfolge in der Entwicklung der Erkrankung spricht. Künftig bleibt somit laut Steinhoff et al. noch zu klären, ob Patienten, bei welchen sich eine Rosacea erstmalig in Form eines

Rhinophyma äußert, in der Pathogenese potentiell vorausgehende Stadien wie Rosacea erythematoteleangiectatica und papulopustulosa eventuell ebenfalls, aber nur subklinisch durchlaufen (Steinhoff et al. 2011).

1.1.2. Epidemiologie

Das Rhinophym stellt ein relativ seltenes Krankheitsbild dar, welches sich normalerweise zwischen dem 30. und 50. Lebensjahr - mit höherer Prävalenz in der zweiten Lebenshälfte - erstmalig manifestiert (Jansen, Plewig 1997; Wollina, Verma 2014a). Männliche Kaukasier werden in der Literatur als am häufigsten betroffenes Kollektiv genannt, wohingegen nasale Phymenbildung ebenfalls bei Frauen - wenn auch deutlich seltener und dann meist in milderer Ausprägung - auftreten kann (Kyriakis et al. 2005; Wollina, Verma 2014a); in diesem Zusammenhang wird je nach Autor von einer Geschlechterverteilung männlich/weiblich zwischen 4:1 und 20:1 ausgegangen (Abram et al. 2010; Wollina, Verma 2009). Des Weiteren existieren vereinzelt Fallberichte über Rhinophymentwicklung in anderen ethnischen Gruppen - u.a. im asiatischen und nordafrikanischen Raum -, wobei sich regionale Unterschiede zeigen. Während nasale Phymenbildung in Japan lediglich eine niedrige Prävalenz aufweist, ist oben genannte Erkrankung in Indien - ebenfalls zu Asien zählend - offensichtlich weitaus häufiger vertreten als bisher vermutet; Ähnliches konnte in einer tunesischen Studie für die dortige Bevölkerung herausgefunden werden (Furukawa et al. 1994; Wollina, Verma 2009; Khaled et al. 2010).

1.1.3. Ätiologie und aktuelle Erklärungsmodelle zur Pathogenese

Die genaue Ätiologie und Pathogenese des Rhinophyms sind zum jetzigen Zeitpunkt noch Gegenstand intensiver Forschungsarbeit. In der Literatur wird oben genanntes Krankheitsbild - zumindest was seine Entstehung und ursächliche Faktoren betrifft - nach wie vor eng im Kontext der Rosacea gesehen. Als Grundlage hierfür dient v.a. das unter 1.1.1. angeführte Stufenmodell mit der darin postulierten Abfolge einer Rosacea erythematoteleangiectatica - Rosacea papulopustulosa - Phymenbildung.

Abb. 1 stellt einen Versuch dar, aktuelle Erklärungsmodelle zur Pathogenese der Rosacea in Form einer Graphik zusammenzufassen sowie die entscheidenden Schritte der Krankheitsentstehung auf zellulärer Ebene aufzuzeigen.

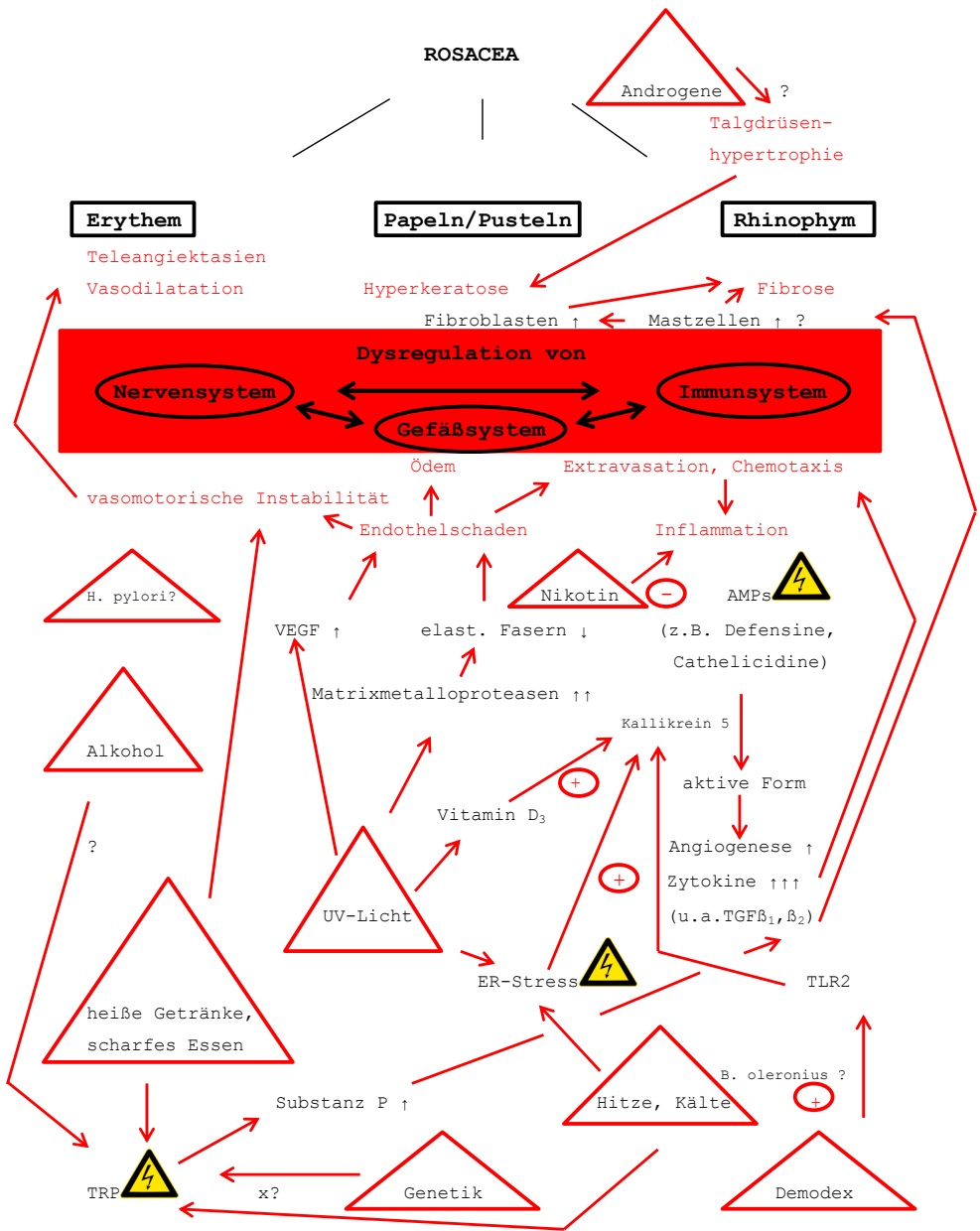


Abb. 1 : Erklärungsmodell zur Pathogenese der Rosacea; modifiziert nach Steinhoff et al. 2013

Sicherlich gibt Abb. 1 nur einen groben Überblick über zentrale pathogenetische Prozesse und deren Beziehung untereinander; darüber hinaus existieren eine Vielzahl von Querverbindungen, welche entweder noch nicht ausreichend erforscht oder aus Gründen der Übersichtlichkeit nicht zusätzlich dargestellt wurden. Dennoch macht obiges Schema deutlich, dass der Ausgangspunkt einer Rosacea mit hoher Wahrscheinlichkeit in einer Störung auf Ebene des Nerven-, Gefäß- bzw. Immunsystems zu suchen ist, wobei sich die einzelnen Systeme vermutlich wechselseitig beeinflussen und in einer gemeinsamen Endstrecke münden. So gehen mehrere Autoren von einem initialen Endothelschaden, gefolgt von einer Extravasation unterschiedlicher Entzündungszellen - v.a. Lymphozyten - und Ödembildung aus; die im Verlauf durch Chemotaxis verstärkte Entzündung wird wiederum für Vasodilatation und konsekutives Auftreten eines Erythems, Papel- und Pustelentstehung sowie zunehmende Fibrosierung verantwortlich gemacht (Melnik, Jansen 2012; Goldberg, Berlin 2012). Aktuell befinden sich insbesondere antimikrobielle Peptide - kurz AMPs -, zu deren bekanntesten Vertretern Defensine und Cathelicidine zählen, im Fokus der Wissenschaft. Diese vornehmlich durch Keratinozyten, aber auch durch Mastzellen, neutrophile Granulozyten und NK-Zellen sezernierten Botenstoffe dienen als Teil des angeborenen Immunsystems dem Schutz der Haut vor äußeren Schäden bzw. klassischen exogenen Pathogenen wie Bakterien, Viren und Pilzen. Bevor oben genannte AMPs jedoch ihrer Abwehrfunktion in Form von Chemotaxis, Freisetzung von Zytokinen und Angiogeneseinduktion nachkommen können, bedarf es einer Überführung des Proproteins in das aktive Peptid durch spezielle Enzyme, wobei es sich häufig um Serinproteasen

- u.a. Kallikrein 5 - handelt. Letztere scheinen im Rahmen einer Rosacea vermehrt exprimiert zu werden, was in der Folge zu einer erhöhten Konzentration an aktivierten AMPs und letztendlich zu einer überschießenden Immunantwort führt (Steinhoff et al. 2013). In diesem Kontext kann zudem eine über die Norm gesteigerte Produktion von VEGF die Bildung durchlässiger Neovaskularisationen bedingen, womit sich der Kreis in Form von erneuter Extravasation und Inflammation schließt (Goldberg, Berlin 2012).

Als ursächliche Faktoren für oben genannte Prozesse gelten v.a. UV-Licht, extreme klimatische Einflüsse, Ingestion scharfen Essens, Aufnahme heißer Getränke sowie genetische Prädisposition (Evans, High 2012; Abram et al. 2010). Intrazellulär scheint hierdurch u.a. ER- (Endoplasmatisches Retikulum) Stress hervorgerufen zu werden, während auf neuronaler Ebene eine verstärkte Aktivierung peripherer sensorischer Nervenendigungen - v.a. über sogenannte TRPs (transient receptor potential channels) - und konsekutive vermehrte Freisetzung von Neuromediatoren im Vordergrund stehen; nach aktueller Forschungsmeinung könnte dieser Überstimulation von TRPs eine - möglicherweise auch erbliche - Gain-of-function-Mutation des Rezeptors zugrunde liegen, wobei die definitive Rolle der Genetik in der Pathogenese der Rosacea - und speziell des Rhinophyms - noch weitgehend unklar ist (Steinhoff et al. 2013). Im Hinblick auf die ätiologische Bedeutung einer Koinfektion mit *H. pylori* und gesteigerte Hautbesiedelung durch Milben des Kommensalen *Demodex folliculorum* bzw. durch das in *Demodex*-Milben lokalisierte Bakterium *Bacillus oleronius* existieren nach wie vor kontroverse Auffassungen (Abram et al. 2010; Goldberg, Berlin 2012; Steinhoff et al.

2013; Ioffreda 2009). Umstritten bleibt auch der Einfluss von Alkohol; während Curnier und Choudhary, welche den Alkoholkonsum speziell von Rhinophym-Patienten mit demjenigen in einer entsprechenden Kontrollgruppe ohne oben genannte phymatöse Veränderungen verglichen, keinen signifikanten Unterschied zwischen beiden Kollektiven feststellen konnten, berichten Lazzeri et al. von einer positiven Anamnese für Alkoholismus bei immerhin rund 37% der durch ihre Abteilung operierten Patienten (Curnier, Choudhary 2004; Lazzeri et al. 2013). Hinsichtlich der Bedeutung von Nikotin fanden Abram et al. im Rahmen einer multivarianten Analyse heraus, dass ehemalige Raucher ein deutlich höheres Risiko für die Entwicklung einer Rosacea aufweisen, als dies unter aktiven Rauchern oder lebenslangen Nichtrauchern der Fall ist; eine mögliche Erklärung hierfür könnte im plötzlichen Sistieren der immunsuppressiven Wirkung des Nikotins und einer Art konsekutivem Rebound der Entzündungsaktivität liegen (Abram et al. 2010).

Die Entstehung eines Rhinophyms als Subtyp III bzw. schwergradige Ausprägung einer Rosacea wird häufig als Folge oben genannter Inflammationsprozesse gesehen. So verfügen einige der im Rahmen des entzündlichen Geschehens freigesetzten Zytokine über fibrogenes Potential; Payne et al., welche Proben phymatösen Gewebes untersuchten, wiesen in diesem Zusammenhang deutlich erhöhte Konzentrationen an fibroseinduzierendem TGF β ₁ und β ₂ im Vergleich zu normaler Haut nach, was sie dazu veranlasste, Fibrosierung als elementaren Bestandteil des Krankheitsbildes einzustufen (Payne et al. 2002). Vermutlich kommt es infolge der Zytokinwirkung zu einer Aktivierung von Fibroblasten, wobei die in Rhinophym-Gewebe in erhöhter Anzahl vorliegenden Mastzellen eine

modulierende, fibrosefördernde Funktion innezuhaben scheinen (Steinhoff et al. 2013; Schüürmann et al. 2015). Demgegenüber konnte bis dato noch kein ursächlicher Faktor für die Entwicklung der charakteristischen Talgdrüsenhyperplasien ausfindig gemacht werden. Ob letztere nun auf inflammatorische Stimuli oder aber Langzeiteinfluss von Androgenen - eine mögliche Erklärung für die höhere Prävalenz unter Männern - zurückzuführen sind, bleibt unklar (Stucker et al. 1999).

1.1.4. Klinik, Histologie und Diagnostik

Klinisch präsentiert sich das Rhinophym zunächst als durch hyperplastische Vorwölbung einzelner Talgdrüsenanteile bedingter, großporiger Hautbefund; zumeist sind im Bereich der erweiterten, hyperkeratotischen Poren zusätzlich weiße Talgstippchen erkennbar, welche auf Druck exprimiert werden können (Whiting et al. 2010; Petres, Rompel 2007). Parallel dazu liegen im betroffenen Gebiet häufig weitere Zeichen der Rosacea vor - beispielsweise papulöses bzw. pustulöses Exanthem, Rötung infolge Gefäßdilatation bzw. Entzündung in der oberen und mittleren Dermis sowie weit verzweigte, kaliberstarke Teleangiektasien (Ioffreda 2009; Goldberg, Berlin 2012). Dennoch muss dies nicht zwangsläufig der Fall sein; so geht etwa Fritsch gar von einem isolierten Rhinophymbefund bei nahezu 50% der Patienten aus (Fritsch 2004). Ein möglicher Erklärungsansatz für derart unterschiedliche Angaben ist eventuell in der weiter unten angeführten Einteilung des Rhinophyms in vier Varianten zu suchen.

Mit Fortschreiten der Erkrankung - zumeist langsam über mehrere Jahre ohne spontane Rückbildungstendenz - führt zunehmendes inflammatorisches Geschehen verbunden mit

Hautverdickung durch vermehrte Produktion kollagener Fasern und perivaskuläre sowie perifollikuläre Ödembildung zur charakteristischen „*peau d'orange*“ (Lazzeri et al. 2013; Melnik, Jansen 2012; Ioffreda 2009). Letztendlich kommt es durch das Zusammenwirken aller oben genannten Prozesse zur namensgebenden knotigen, knollenförmigen Wucherung und infolgedessen zum Verlust der normalen Nasenkontur. Am häufigsten scheint hiervon das untere (Nasenspitze) bzw. die unteren zwei Drittel der Nase betroffen zu sein (Fry 1997; Whiting et al. 2010; Prado et al. 2013). Im Gegensatz dazu zeigen sich am oberen Nasenrücken, welcher von dünnerer Haut bedeckt ist, seltener phymatöse Veränderungen (Stucker et al. 1999).

Entsprechend dem jeweiligen Grad von Talgdrüsen- und Bindegewebshyperplasie sowie Teleangiektasien kann eine Einteilung in vier Varianten des Rhinophyms vorgenommen werden: glanduläre, fibröse, fibroangiomatöse und aktinische Form (Jansen, Plewig 1997). Während beim glandulären Rhinophym die Talgdrüsenhyperplasie im Mittelpunkt steht, dominiert im Falle der fibrösen Variante die primäre Bindegewebsvermehrung; bei der fibroangiomatösen Form kommen Gefäßerweiterung und Inflammation noch hinzu (Sadick et al. 2011). Das aktinische Rhinophym ist demgegenüber hauptsächlich durch eine bei Rosacea häufig parallel vorliegende solare Elastose gekennzeichnet (Jansen et al. 2003; Wollina, Verma 2014a).

Die Diagnose eines Rhinophyms wird aufgrund des charakteristischen Erscheinungsbildes in der Regel klinisch gestellt. Hierbei sind Erkrankungen wie kutanes T-Zell-Lymphom, Sarkoidose, Pseudolymphom und eosinophiles Granulom, welche sich morphologisch ähnlich

äußern können, differentialdiagnostisch abzugrenzen (Melnik, Jansen 2012). Silvis und Zachary sowie Lazzeri et al. untersuchten überdies einen möglichen Zusammenhang zwischen der Entstehung semimaligner bzw. maligner Hauttumore im Bereich der Nase und präexisierenden, an derselben Stelle lokalisierten Rhinophymen. Letztlich konnte jedoch nicht eindeutig nachgewiesen werden, dass oben genannte Basaliome bzw. Spinaliome auf dem Boden der phymatösen Veränderungen entstanden - eine zufällige Genese wäre ebenso gut möglich gewesen (Silvis, Zachary 1990; Lazzeri et al. 2012). So sehen Curnier und Choudhary, welche von einem wesentlich geringeren Neoplasierisiko als in der Literatur angegeben ausgehen, einen gewissen Bias darin begründet, dass sowohl Rhinophyme als auch Basalzellkarzinome bevorzugt an UV-exponierten Stellen wie der Nase auftreten (Curnier, Choudhary 2004). Dennoch oder vielleicht auch gerade deshalb wird in diesem Kontext eine routinemäßige histopathologische Befundung der operativ abgetragenen Rhinophymenteile zur Früherkennung potentieller okkultierender Neoplasien empfohlen (Lazzeri et al. 2012).

1.1.5. Psychische Dimension

Neben funktionellen Problemen wie Behinderung der Nasenatmung und in einigen Fällen konsekutiver Entwicklung eines Obstruktiven Schlafapnoe-Syndroms spielen insbesondere psychische Komorbiditäten eine entscheidende Rolle im Kontext der Phymenbildung (Lomeo et al. 2005; Lazzeri et al. 2013). So führt die charakteristische knollenförmige Deformierung im Zentrum des Gesichts - einer der bedeutendsten ästhetischen Einheiten - häufig zu Scham sowie vermindertem Selbstwertgefühl, wobei die gesellschaftlich verbreitete

Assoziation des Hautbefundes mit übermäßigem Alkoholkonsum noch zusätzlich zur Stigmatisierung von Rhinophym-Patienten beiträgt (Cournier, Choudhary 2004); hieraus kann sozialer Rückzug, in Einzelfällen praktisch völlige soziale Isolation resultieren (Sadick et al. 2011). Im Hinblick auf die Lebensqualität weisen von einem Rhinophym Betroffene - verglichen mit anderen Rosacea-Patienten - sogar die größte Einschränkung der Quality of Life nach Patienten mit Rosacea papulopustulosa auf (Basra, Finlay 2014).

1.1.6. Therapiemöglichkeiten

Die Therapie eines Rhinophyms orientiert sich - neben Patientenwunsch und Kontraindikationen - im Wesentlichen am Grad der Ausprägung von Phymenbildung und eventuell begleitend vorliegenden weiteren Zeichen einer Rosacea. Odom et al. nehmen in diesem Kontext eine Einteilung in die drei Schweregrade mild, mittelgradig und schwer vor, während andere Autoren eher allgemein zwischen frühen und fortgeschrittenen Befunden unterscheiden, ohne diese genauer zu definieren (Odom et al. 2009; Melnik, Jansen 2012; Petres, Rompel 2007).

Prinzipiell besteht die Möglichkeit, bei noch im Anfangsstadium befindlicher Phymenbildung bzw. mild ausgeprägtem Rhinophym, welches lediglich erweiterte Poren, jedoch noch keine signifikante Konturveränderung der Nase aufweist, zunächst konservative Therapieoptionen in Erwägung zu ziehen (Odom et al. 2009). Hierzu zählt insbesondere die orale Einnahme des Retinoids Isotretinoin - auch 13-cis-Retinsäure genannt. Dieses ursprünglich v.a. für die Akne-Therapie entwickelte Pharmakon ist in Deutschland nach wie vor nicht für die Behandlung der Rosacea zugelassen, weshalb es nur im off-

label-use in einer empfohlenen Tagesdosis von aktuell 0,1-0,3 mg/kgKG (in Ausnahmefällen in höherer Dosis) über 1-3 Monate verordnet werden kann (Melnik, Jansen 2012). Isotretinoin soll neben einer Verkleinerung von Talgdrüsen und Verringerung der Talgproduktion auch antientzündliche Wirkung entfalten, was möglicherweise besonders bei gleichzeitig bestehender Erythem- bzw. Papel- oder Pustelbildung von Vorteil ist (Park, Del Rosso 2011; Allen, Bloxham 1989; Jansen, Plewig 1997; Goldberg, Berlin 2012). So fanden Gollnick et al. im Rahmen einer Placebo-kontrollierten, randomisierten Studie an 573 Patienten mit Subtyp II oder III einer Rosacea heraus, dass Isotretinoin in einer Dosis von 0,3 mg/kgKG/d eine effektive und gut verträgliche Behandlungsalternative zu den bis dato zur Therapie entzündlicher Rosacea-Effloreszenzen hauptsächlich eingesetzten oralen Antibiotika darstellt (Gollnick et al. 2010). Zu letzteren zählen v.a. die Tetracycline Doxycyclin - neuerdings in subantimikrobiellen Dosen von 40 mg/d verabreicht - und Minocyclin, Makrolidantibiotika wie Erythromycin, Roxithromycin und Clarithromycin sowie Metronidazol, wobei ein Teil dieser Pharmaka bei leichtem Entzündungsgeschehen auch topisch zur Anwendung kommen kann (Melnik, Jansen 2012; Sobottka, Lehmann 2009). Was die Wirkung oben genannter systemischer Antibiotika speziell auf die phymatösen Veränderungen betrifft, wird - wenn überhaupt - nur von einem geringgradigen Ansprechen ausgegangen (Fritsch 2004). Hinsichtlich der noch am ehesten erfolgversprechenden Therapie mit Isotretinoin sind wichtige Kontraindikationen zu beachten. Beispielsweise darf aufgrund eines erhöhten Risikos einer Hirndrucksteigerung keine Einnahme parallel zu Tetracyclinen erfolgen; dasselbe gilt während

Schwangerschaft und Stillzeit, im Falle von bekannter Allergie auf Retinoide sowie bei Leber- und Nierenerkrankungen (Wollina, Verma 2014b).

Sofern bereits ein fortgeschrittener Hautbefund bzw. ein mittel- oder schwergradiges Rhinophym mit Veränderung der Nasenkontur gemäß der Einteilung nach Odom et al. vorliegt, ist eine rein medikamentöse Therapie häufig nicht mehr ausreichend und in der Regel ein operatives Vorgehen indiziert (Fritsch 2004; Husein-ElAhmed, Armijo-Lozano 2013). Hierauf wird im Rahmen von 1.2. detaillierter eingegangen.

1.2. Operative Behandlung des Rhinophyms

Ergänzend zu den unter 1.1.6. angeführten, vornehmlich konservativen Behandlungsoptionen soll nun besonderes Augenmerk auf operative Therapiemöglichkeiten des ausgeprägten Rhinophyms gerichtet werden.

Prinzipiell ist in diesem Zusammenhang zu beachten, dass die Indikation zu einer Operation nicht allein unter ästhetischen Gesichtspunkten, sondern in bestimmten Fällen auch aufgrund funktioneller Beeinträchtigungen - wie beispielsweise Verlegung der Nasenostien durch Talgdrüsenwucherungen und konsekutive Behinderung der Nasenatmung - gestellt wird; der operative Eingriff selbst sollte unter Zuhilfenahme eines Fotos, das die frühere, normale Nasenkontur des Patienten zeigt, sowie - im Hinblick auf das Ausmaß der Gewebeabtragung und unabhängig vom angewandten Operationsverfahren - nicht zu radikal erfolgen (Petres, Rompel 2007). So ist im Bereich bestimmter ästhetischer Einheiten - beispielsweise der

Sulci alares - eine vorsichtige, konservative Geweberesektion wegen der an dieser Stelle dünneren Epidermis und des daraus resultierenden, erhöhten Risikos narbiger Einziehungen indiziert (Stucker et al. 1999). Schließlich hängt das kosmetische Ergebnis - gleich welcher operativen Methode - v.a. aber auch von der Größe des Rhinophyms ab, wobei sich eine ästhetisch ansprechende Korrektur mit zunehmender Ausprägung der phymatösen Veränderungen immer komplizierter gestaltet (Sadick et al. 2011).

1.2.1. Dermashaving

Im Rahmen des Dermashaving werden zunächst größere, als Knollen bzw. Knoten imponierende, exophytische Talgdrüsenhyperplasien mit dem Skalpell tangential abgetragen, wobei eine Fixierung und optimale Positionierung der Nase mittels Einführen des Zeigefingers in das Nasenostium gelingt. Im Anschluss erfolgt die Feinmodellierung der Nasenkontur durch Einsatz von sterilen Einmalrasierern Schicht für Schicht unter Belassen lediglich einer dünnen Koriumschicht, in welcher jeweils der Grund bzw. die Basis der Talgdrüsen lokalisiert ist; dieses sogenannte Dekortikationsverfahren mit Verbleib der untersten Talgdrüsenanteile sowie dort befindlicher, adnexgebundener Keratinozyten soll eine spätere Reepithelialisierung ermöglichen, birgt jedoch zugleich ein gewisses Rezidivrisiko, wohingegen bei radikaler, rezidivarmer Entfernung der kompletten Talgdrüse einschließlich des Drüsengrundes Narbenbildung als anderes Extrem droht (Kaufmann et al. 2011; Wetzig et al. 2013). In der Regel weist eine Teilexzision mit nachfolgender Heilung per secundam intentionem - d.h.

ohne Primärverschluss bzw. Transplantatdeckung - in diesem Zusammenhang bei nahezu allen Operationstechniken die besten Ergebnisse auf; Meshgraft- oder lokale Lappendeckung gelingt - wenn überhaupt - dann nur bei kleinen Läsionen, ist aber aufgrund der schnellen Tendenz zur Spontanreepithelialisierung normalerweise nicht erforderlich (Stucker et al. 1999; Wollina, Verma 2014b).

1.2.2. Dermabrasion

Als erster Schritt erfolgt bei der Dermabrasion - analog zum Dermashaving - eine initiale Abtragung großer Knoten mittels Skalpell oder elektrokaustischer Schlinge; zur anschließenden Feinmodellierung finden hier jedoch nicht Rasierklingen, sondern hoctourige Diamantschleifköpfe unterschiedlicher Größe und Körnung bzw. Schleifgitter Verwendung (Kaufmann et al. 2011; Sadick et al. 2011). Im Verlauf ist in den meisten Fällen ebenfalls eine Sekundärheilung vorgesehen.

Sowohl nach Dermashaving als auch nach Dermabrasion wird im Operationsgebiet ein stabiler, mehrlagiger Kompressionsverband - bestehend aus Fettgaze, hämostyptikahaltiger Gaze sowie nichthaftenden, sterilen Kompressen - angelegt (Petres, Rompel 2007). Im Vorfeld ist aufgrund der häufig ausgeprägten, durch Vasodilatation im Rahmen der Rosacea bedingten Blutungstendenz eine initiale Blutstillung durch Applikation NaCl-getränkter Kompressen anzustreben.

Bereits nach wenigen Tagen konsequenten Verbandswechsels kann oben genannter Kompressionsverband im Falle regelrechter Wundverhältnisse entfernt werden und die Nase unter lokaler Behandlung mit antibiotischen bzw. antiseptischen Cremes sowie effektivem UV-Schutz offen

abheilen, wobei bis zur vollständigen, spontanen Reepithelialisierung in der Regel ein Zeitraum von nur wenigen Wochen verstreicht (Kaufmann et al. 2011; Husein-ElAhmed, Armijo-Lozano 2013; Raguse et al. 2004).

1.2.3. Dermashaving als Standardverfahren in der Universitäts-Hautklinik Regensburg

In der Abteilung für Dermatologie und Venerologie des Universitätsklinikums Regensburg stellt das bereits oben erwähnte Dermashaving die Standardmethode zur operativen Rhinophym-Abtragung dar. Aus diesem Grund sollen im Folgenden nochmals der genaue, klinikspezifische Operationsablauf sowie die anschließende Nachbehandlung im stationären Bereich erläutert werden.

Zunächst gestaltet sich das operative Vorgehen, welches in unserer Abteilung praktisch ausschließlich in Allgemeinanästhesie - an anderen Kliniken auch in Regional- bzw. zunehmend in Tumeszuzanästhesie - erfolgt, identisch zu dem unter 1.2.1. geschilderten Procedere (Wollina, Verma 2014b; Prado et al. 2013; Wetzig et al. 2013). Zur initialen Grobexzision der knollenförmigen Talgdrüsenhyperplasien finden - je nach Ausprägung des Hautbefundes - unterschiedliche Skalpellklingen der Größen 10 bis 22 Verwendung. Nach vorsichtiger Dekortikation und Feinmodellierung mit sterilen Einmalrasierern wird eine adäquate Hämostase durch Auflage von NaCl-, im Anschluss durch Applikation von Adrenalin-getränkten Kompressen (in einem Verhältnis Adrenalin/NaCl = 1:10) erreicht. Bei ausgeprägter Blutungsneigung kann punktuelle bipolare Elektrokoagulation erforderlich sein, bevor Tissucol-Fibrinkleber in Sprayform (0,5-1 ml) und Gelipermdie

Grundlage des nachfolgend angelegten, sterilen Wundverbandes bilden (zur Veranschaulichung des intraoperativen Status nach Dekortikation und Feinkonturierung siehe Anhang 2, Abb. 2).

Im Rahmen der stationären Nachbehandlung erfolgen regelmäßige Verbandswechsel, welche Wunddesinfektion mit Octenisept- und Ringerlösung sowie Auflage verschiedener Arten von Wundgaze - darunter Lomatuell, Adaptic und Mepitel - beinhalten. Zur Hautpflege während der offenen Reepithelialisierungsphase kommen u.a. Prontosan- bzw. Hydrosorb-Gel, Iruxol N-Salbe, Linola sept Creme, Bepanthen-Salbe und Dermatop Basiscreme zum Einsatz. Die Ablösung hartnäckiger Krusten gelingt gut mit Aureomycin.

1.2.4. Alternative operative Behandlung

Zu den unter 1.2.1. und 1.2.2. dargestellten Verfahren existieren noch mehrere alternative operative Behandlungsmethoden, auf welche an dieser Stelle kurz eingegangen werden soll.

Während man in der ersten Hälfte des 20. Jahrhunderts Rhinophyme nicht selten und durchaus erfolgreich einer Radiotherapie zuführte, verlor letztere im Laufe der folgenden Jahrzehnte angesichts eines als erhöht vermuteten Karzinomrisikos für das umgebende Gewebe zunehmend an Bedeutung (Stucker et al. 1999). Ältere Therapiemethoden konnten demgegenüber ihren Platz in der operativen Behandlung der Phyme noch längere Zeit behaupten. Beispiele hierfür stellen Elektrochirurgie oder die sogenannte Kryochirurgie dar, bei welcher durch extreme Kälteentwicklung von maximal -200°C infolge Verdampfens von Flüssigstickstoff eine Zerstörung der Talgdrüsen und somit Gewebereduktion erreicht wird; dies erfolgt im Rahmen von mehreren Sitzungen mit jeweils zwei

bis drei Gefrier-Auftau-Zyklen à 15-30 Sekunden bzw. 4 Minuten (Prado et al. 2013; Sadick et al. 2011; Kempiak et al. 2009; Stucker et al. 1999). Als jüngstes, zum jetzigen Zeitpunkt jedoch auch bereits seit einigen Jahrzehnten etabliertes Verfahren gilt die Lasertherapie. Hierbei kommen - je nach Ausprägung des phymatösen Hautbefundes - verschiedene ablativ Lasersysteme wie CO₂- oder Erbium:YAG-Laser zum Einsatz, deren Aufgabe in einer durch Hitze hervorgerufenen, schichtweisen Gewebeparasitisation bis zur gewünschten Nasenkontur besteht (Fitzpatrick, Goldman 1999).

1.2.5. Vergleich zwischen alternativen Verfahren und Dermashaving sowie Kombinationsmöglichkeiten

Im Folgenden werden einige alternative operative Verfahren und die in der Universitäts-Hautklinik Regensburg etablierte Operationsmethode des Dermashaving im Hinblick auf Komplikationen, kosmetisches Ergebnis sowie Kosteneffizienz verglichen.

In diesem Kontext ist zu beachten, dass jede Technik sowohl Vor- als auch Nachteile mit sich bringt, was eine objektive und allgemeingültige Aussage hinsichtlich eines „besten“ Verfahrens verbietet. Vielmehr sind für den jeweiligen Operateur Erfahrungswerte, welche aus der Erprobung verschiedener Methoden resultieren, entscheidend, um die in seinen Augen effizienteste Technik zu finden (Sadick et al. 2011).

So entwickelte sich das Dermashaving als jederzeit verfügbare, kostengünstige, schnelle und einfache Operationsmethode mit gutem kosmetischem Resultat zum Standardverfahren in unserer Abteilung für Dermatologie

und Venerologie. Während durch die initiale Skalpellexzision verhältnismäßig rasch große Mengen an hyperplastischem Talgdrüsengewebe entfernt und gleichzeitig Material für eine anschließende pathologische Befundung gewonnen werden kann, ermöglicht der nachfolgende Einsatz von Einweg-Rasierklingen neben guter Tiefenkontrolle besonders in mit dem Skalpell schwer erreichbaren Arealen eine weiche Abrundung sowie Rekonturierung (Prado et al. 2013; Fishman et al. 2009). Demgegenüber existieren jedoch auch Nachteile; so führt eine im Rahmen der Rosacea häufig ausgeprägte Blutungstendenz oftmals zu einer Behinderung der intraoperativen Sichtverhältnisse, was mehrmalige Kompression oder bipolare Koagulation erforderlich macht (Petres, Rompel 2007). Ebenso wird teilweise - v.a. im Hinblick auf die Abtragung größerer Talgdrüsenhyperplasien mittels Skalpell - von einem nicht geringen Risiko der zu tiefen Gewebeexzision ausgegangen (Sadick et al. 2011).

Das Verfahren der Dermabrasion, welches ebenfalls, jedoch deutlich seltener in unserer Abteilung zur Anwendung kommt, weist ein ähnliches Schaden-Nutzen-Verhältnis wie das Dermashaving auf.

Daneben besteht noch die Möglichkeit, phymatöse Veränderungen einer Behandlung mit Erbium:YAG- bzw. CO₂-Laser zu unterziehen. Speziell für große, exophytische Talgdrüsenhyperplasien empfiehlt es sich, einen CO₂-Laser zu verwenden, wobei initiale Exzision im continuous wave-(cw-) und anschließende, flächige Angleichung der Randbereiche im gepulsten Modus gute Ergebnisse zeigen (Hohenleutner, Landthaler 2006; Hammes 2013). Des Weiteren liegt ein entscheidender Vorteil des CO₂-Lasers in der sofortigen Blutstillung, während durch Erbium:YAG-

Lasersysteme keine zufriedenstellende Hämostase erreicht und das Ausmaß der Gewebeabtragung aufgrund verhältnismäßig rasch einsetzender, blutungsbedingter Absorption von Laserenergie limitiert wird (Petres, Rompel 2007). Demgegenüber fällt der thermische Schaden bei Erbium:YAG-Laserbehandlung geringer aus als im Falle des CO₂-Lasers, bei welchem - mit wenigen Ausnahmen - Narbenbildung infolge unzureichender Tiefenkontrolle nahezu obligat auftritt; möglicherweise ist diese Komplikation jedoch bei einer sehr oberflächlichen Rhinophymexzision unter Schonung des Talgdrüsengrundes milder ausgeprägt bzw. nicht vorhanden (Wollina, Verma 2014b; Hohenleutner, Landthaler 2006). Hinsichtlich des kosmetischen Ergebnisses konnten Lazzeri et al. jedenfalls - in Summe betrachtet - keinen wesentlichen Unterschied zwischen konventioneller Skalpellresektion und CO₂-Lasertherapie feststellen, sahen allerdings einen großen Nachteil in Kosten- und Zeitintensität des Laserverfahrens (Lazzeri et al. 2013). Aus denselben Gründen wird die operative Korrektur von Rhinophymen an der Universitäts-Hautklinik Regensburg vermehrt mittels Dermashaving statt Laservaporisation durchgeführt.

Als weitere Alternative propagieren Prado et al. den Einsatz der Elektrochirurgie zur Feinmodellierung nach initialer Skalpellabtragung - im Falle lediglich geringgradiger Phymenbildung eventuell sogar die alleinige Exzision mittels elektrischer Schlinge. Da mit letzterer sowohl Schneiden als auch Koagulation möglich ist, gelingt eine Konturierung unter nur minimaler Blutungstendenz; zudem erwies sich oben genannte Operationsmethode als technisch einfach sowie - bei ähnlichen kosmetischen Ergebnissen - kostengünstiger und schneller im Vergleich zur CO₂-Lasertherapie (Prado et

al. 2013). Dennoch besteht ein gewisses Risiko, mitunter ausgeprägte thermische Schäden am Gewebe hervorzurufen, welche eine postoperative Reepithelialisierung verhindern und konsekutiv zu Narbenbildung führen können (Stucker et al. 1999).

Einige Dermatologen wenden nach wie vor das Verfahren der Kryochirurgie zur Gewebereduktion an. Hierbei wird hyperplastisches Talgdrüsengewebe auf verhältnismäßig einfache und wenig kostenintensive Weise sowie unter effektiver Hämostase abgetragen; demgegenüber gestaltet sich eine adäquate Tiefenkontrolle schwierig, fehlende Möglichkeit zur Konturierung und die Gefahr bleibender Hypopigmentierungen stellen weitere limitierende Faktoren dar (Stucker et al. 1999; Fitzpatrick, Goldman 1999).

Schließlich existieren jedoch auch verschiedene Kombinationen aus oben genannten Operationsmethoden. So erfolgt an einigen Kliniken im Anschluss an ein klassisches Dermashaving mittels Skalpell (und Einmalrasierer) noch eine zusätzliche Feinkonturierung unter Verwendung eines Dermabrasionsschleifkopfes; ebenso kann eine Vaporisation mit dem Erbium:YAG-Laser nach initialer Schlingenabtragung der letztendlichen Formgebung dienen oder CO₂- und Erbium:YAG-Laserbehandlung miteinander kombiniert werden (Petres, Rompel 2007; Raguse et al. 2004; Kaufmann et al. 2011; Wollina, Verma 2014b). Insgesamt sind den Kombinationsmöglichkeiten kaum Grenzen gesetzt, sodass auch in Zukunft mit Publikationen über neue Konstellationen aus den zur Verfügung stehenden bzw. im Verlauf hinzukommenden Operationsverfahren zu rechnen ist.

2. Fragestellung

Im Rahmen der vorliegenden retrospektiven Studie soll versucht werden, anhand der Krankenunterlagen von Patienten, welche sich aufgrund eines Rhinophyms im Zeitraum von 2004 bis 2013 einer operativen Behandlung in der Abteilung für Dermatologie und Venerologie des Universitätsklinikums Regensburg unterzogen, sowie insbesondere unter Einbeziehung der Ergebnisse einer durch unser Institut durchgeführten, postalischen Patientenbefragung, Langzeitverläufe nach Rhinophym-Operationen aufzuzeigen.

In diesem Kontext gilt es, in Zusammenschau von spezifischen Patientenfaktoren, postoperativen Komplikationen, Rezidiv-Rate und Patientenzufriedenheit die Langzeitergebnisse des angewandten Operationsverfahrens zu evaluieren.

3. Material und Methoden

3.1. Auswertung der Patientenakten

Die Sichtung der aktuellen Patientenkartei ergab, dass in den Jahren 2004 bis 2013 insgesamt 65 Patienten in der Abteilung für Dermatologie und Venerologie des Universitätsklinikums Regensburg aufgrund eines Rhinophyms operiert wurden.

Unter Zuhilfenahme von Patienten-ID sowie Datum des letzten operativen Eingriffs und letzter ambulanter

Vorstellung konnten die entsprechenden Stations- und Ambulanzakten im Folgenden in den Räumen des Zentralarchivs am Universitätsklinikum Regensburg eingesehen werden. In Anbetracht des neun Jahre umfassenden Untersuchungszeitraums der vorliegenden retrospektiven Studie waren vor dem Jahr 2012 angelegte Akten nicht mehr in Papierform erhältlich, jedoch teils in digitalisierter Form verfügbar, teils als Mikrofilme zu beziehen.

Die im Rahmen der anschließenden Aktenauswertung erfassten Gesichtspunkte sind in Tab. 1 dargestellt.

Geburtsdatum

Geschlecht

Rhinophym-Operationen in der Universitäts-Hautklinik Regensburg (bis einschließlich 2013)

präoperativer Hautbefund/zeitliche Entwicklung desselben

begleitendes Vorliegen weiterer Subtypen der Rosacea

Vorbehandlung der Rosacea (Antibiotika/Retinoide)

Vorerkrankungen/Begleiterkrankungen

Medikamentenanamnese (Bedarfs-/Dauermedikation)

Operationsbericht/Narkoseprotokoll

postoperative Wundversorgung im stationären Bereich

eventuelle Komplikationen im stationären Bereich

Tab. 1 : Untersuchte Patientendaten

Aufgrund von zum Teil lückenhafter Dokumentation einiger der oben angeführten Kriterien konnten letztere nicht für alle Patienten vollständig erhoben werden. An dieser Stelle sei auf die spätere genaue Thematisierung der Problematik im Rahmen des Diskussionsteils hingewiesen.

3.2. Patientenbefragung „Langzeitverläufe nach Rhinophym - Operationen (2004-2013)“

3.2.1. Konzipierung eines Fragebogens

Zur authentischen sowie patientenorientierten Darstellung von Langzeitverläufen nach Operationen aufgrund eines Rhinophyms nahm der Entwurf eines Fragebogens, welcher postalisch an das betreffende Patientenkollektiv weitergeleitet werden sollte, einen zentralen Stellenwert ein.

Im Rahmen der Konzipierung standen neben inhaltlichen Kriterien zunächst insbesondere folgende formale Gesichtspunkte im Fokus (Tab. 2):

gute Verständlichkeit für den medizinischen Laien
klar leserliche, große Schriftart
graphische Hervorhebung wichtiger Inhalte
„Roter Faden“: Informationstexte in speziellen Kästen
übersichtlicher Aufbau
chronologische Anordnung der Items
Zeitmanagement: Konzentrierung auf die wichtigsten Items
Filterfunktion: Überspringen von nicht relevanten Items
Raum für Kritik/Kommentare
anonymisierte Form

Tab. 2 : Formale Gesichtspunkte

Unter Berücksichtigung oben genannter formaler Aspekte beabsichtigten wir, einen möglichst patientennahen, auch für ältere Menschen gut leserlichen und verständlichen Fragebogen zu erstellen, der wegen der Beschränkung auf die im Rahmen der Studie wichtigsten Items problemlos innerhalb einiger Minuten ausgefüllt werden kann. Uns lag überdies sehr daran, den Patienten am Ende der sechs Seiten umfassenden Befragung Möglichkeit zur Äußerung von sowohl Positiv- als auch Negativkritik zu geben - stellt Feedback jedweder Art doch einen zentralen Bestandteil in der Evaluierung der Patientenzufriedenheit dar. Als weiteres bedeutendes Formkriterium sei schließlich noch die Anonymisierung des Fragebogens genannt, wodurch eine konkrete Zuordnung lediglich anhand der jeweils auf der ersten Seite aufgedruckten Patientenummer ermöglicht werden sollte.

Im Hinblick auf die inhaltliche Gestaltung als zweite Säule des Fragebogens konzentrierten wir uns auf acht relevante Items, welche - ergänzend zu den im Rahmen der Aktenauswertung erhobenen stationären Daten - nunmehr vor allem den postoperativen Langzeitverlauf abbilden sollten. Oben genannte Items sind in Kürze in Tab. 3 zusammengefasst, auf die jeweiligen Antwortmöglichkeiten wird im Rahmen des Ergebnis- und Diskusstils detaillierter eingegangen (für eine ausführliche Formulierung der Fragen siehe Abb. 2).

Anzahl der Rhinophym-Operationen durch die Abteilung für Dermatologie und Venerologie/UKR

postoperative Komplikationen stationär/nach Entlassung

Grad der postoperativen Schmerzen

Rhinophym-Rezidiv

Rezidiv-Zeitraum*

externe Rezidiv-Operation*

persönliche Bewertung des Ergebnisses der letzten Operation durch die Universitäts-Hautklinik Regensburg

Bereitschaft zu einer erneuten Operation durch die Universitäts-Hautklinik Regensburg

*im Falle eines Rezidivs

Tab. 3 : Kurzzusammenfassung der Items

Da die Auswertung der Krankenunterlagen im Vorfeld ergeben hatte, dass einige Patienten bereits mehrmals in der Abteilung für Dermatologie und Venerologie des Universitätsklinikums Regensburg aufgrund eines Rhinophyms operiert worden waren, legten wir die jeweils letzte Operation als Bezugspunkt für unsere Studie und somit auch für die Patientenbefragung fest. Ein entsprechender Vermerk diesbezüglich fand Eingang in den einleitenden Informationstext auf der ersten Seite des Fragebogens (siehe Abb. 2).

3.2.2. Konzipierung eines Begleitschreibens

Das Verfassen eines Begleitschreibens, welches zusammen mit oben genanntem Fragebogen versandt werden sollte, stellte einen weiteren wichtigen Schritt im Rahmen der Patientenbefragung „Langzeitverläufe nach Rhinophym-Operationen (2004-2013)“ dar.

Zentrale Intention dieses Informationstextes war es, den Patienten zunächst Inhalt und Zielsetzung der vorliegenden Studie zu erläutern sowie im Folgenden die genaue Funktion des Fragebogens näher zu beleuchten (siehe Abb. 2). In diesem Kontext lag uns sehr daran, nochmals die Wichtigkeit einer aktiven Unterstützung durch Teilnahme an der Patientenbefragung hervorzuheben – verdanken wir es doch dem Feedback der Patienten und deren Angaben über postoperative Langzeitverläufe, Operationstechniken und perioperative Behandlung einer kontinuierlichen Evaluation unterziehen zu können.

Entsprechend den Richtlinien der Ethikkommission der medizinischen Fakultät der Universität Regensburg wurden auf der letzten Seite des Begleitschreibens zusätzlich die rechtlichen Bestimmungen zur Datenspeicherung abgedruckt, um den Patienten eine zweite Ausfertigung der von ihnen am Ende des Fragebogens unterschriebenen Einverständniserklärung an die Hand zu geben.

Abschließend baten wir um ein aktuelles Foto zur nochmaligen, fachlichen Beurteilung des individuellen Ergebnisses der Rhinophym-Operation. Nach Rücksprache mit den entsprechenden Patienten und deren Einverständnis sind im Anhang einige ausgewählte Beispiele oben genannter Fotos mit postoperativem Hautbefund zum Zeitpunkt der Patientenbefragung im Sommer 2014 abgebildet, wobei die jeweils korrespondierende

präoperative Aufnahme dem direkten Vergleich dienen soll (siehe Anhang 1-3).

Der Konzipierung von Fragebogen und Begleitschreiben wurden Ausführungen in einschlägigen Werken zur Fragebogenkonstruktion zugrunde gelegt (Raab-Steiner, Benesch 2012; Porst 2014; Schnell 2012).

3.2.3. Votum der Ethikkommission

Vor Durchführung der Patientenbefragung „Langzeitverläufe nach Rhinophym-Operationen (2004-2013)“ im Rahmen der vorliegenden Studie wurde bei der Ethikkommission der medizinischen Fakultät der Universität Regensburg ein Antrag, welcher im Anhang sowohl Fragebogen als auch Begleitschreiben beinhaltete, eingereicht und bewilligt.

3.2.4. Versand der Unterlagen zur Patientenbefragung

Der Versand von Begleitschreiben, Fragebogen und einem für die Rückantwort bereits vorfrankierten Kuvert erfolgte nach Bekanntgabe des Ethikvotums Anfang August 2014 an alle 65, im Zeitraum von 2004 bis 2013 in unserer Abteilung operierten Patienten. Die hierfür notwendigen Adressdaten wurden der aktuellen Patientenkartei entnommen.

Herrn
Max Mustermann
Musterstraße 3
93055 Regensburg

KLINIK UND POLIKLINIK FÜR
DERMATOLOGIE
Interdisziplinäres Hautkrebszentrum Ostbayern
QM-zertifiziert nach ISO 9001:2008
Direktor: Prof. Dr. med. Mark Bernburg

Regensburg, 29.07.2014

Sehr geehrter Herr Mustermann,

beim Rhinophym (= Knollennase) ist die OP eine bewährte Behandlungsmethode. Leider gibt es nur wenige Daten zu Langzeitergebnissen nach diesen Operationen.

Aus diesem Grund führt unsere Abteilung für Dermatologie des Universitätsklinikums Regensburg nun im Jahr 2014 eine Patientenbefragung durch.

In diesem Rahmen beschäftigen wir uns mit sämtlichen Rhinophym-Operationen, welche im Zeitraum von 2004 bis 2013 in unserer Abteilung erfolgten.

Hierbei geht es uns vor allem darum, den Verlauf der Erkrankung nach der Operation zu erfassen, z.B. ob das operierte Rhinophym (= Knollennase) später noch einmal aufgetreten ist und gegebenenfalls ein weiteres Mal operiert werden musste.

Insbesondere interessiert uns in diesem Zusammenhang Ihre persönliche Meinung zum Ergebnis Ihrer letzten Operation durch unsere Abteilung.

Um Operationsverfahren und Patientenzufriedenheit deutlich verbessern zu können, benötigen wir bei dieser Studie IHRE HILFE. Deshalb bitten wir Sie, sich den BEILIEGENDEN FRAGEBOGEN zunächst in Ruhe durchzulesen und dann möglichst genau - eventuell mithilfe eines Ihrer Angehörigen - auszufüllen. Dies dauert in der Regel nicht länger als 10 Minuten.

Bitte senden Sie den Fragebogen anschließend im bereits frankierten Umschlag an uns zurück.

Besonders würden wir uns darüber freuen, wenn es Ihnen möglich wäre, ein **AKTUELLES FOTO** von sich bzw. von Ihrer Nase beizufügen. Letzteres wird nur zur Beurteilung des Ergebnisses verwendet, in keiner Weise veröffentlicht und nach Beurteilung vernichtet.

Bei Rückfragen oder Unklarheiten können Sie sich über die E-Mail-Adresse maria-theresia.kieweg@stud.uni-regensburg.de jederzeit an uns wenden.

Selbstverständlich behandeln wir Ihre Daten vertraulich und verwenden sie nur zur Auswertung der Ergebnisse.

Wir versichern Ihnen, dass alle gesetzlichen, datenschutzrechtlichen Vorschriften im Rahmen unserer Patientenbefragung eingehalten werden.


Auf der letzten Seite des beiliegenden Fragebogens bitten wir Sie hierzu, Ihr **EINVERSTÄNDNIS ZUR DATENSPEICHERUNG** mit Ihrer **UNTERSCHRIFT** zu geben.

Hierdurch erklären Sie sich einverstanden, dass im Rahmen der Studie Sie betreffende, personenbezogene Daten bzw. Angaben verschlüsselt auf elektronischen Datenträgern aufgezeichnet und verarbeitet sowie in anonymer Form, die keinen Rückschluss auf Ihre Person zulässt, veröffentlicht werden dürfen.

Ihre Einwilligung können Sie jederzeit ohne Angabe von Gründen und ohne nachteilige Folgen zurückziehen und einer Weiterverarbeitung Ihrer Daten widersprechen bzw. ihre Löschung oder Vernichtung verlangen.

Abschließend bitten wir Sie nochmals recht herzlich, sich die kurze Zeit zum Ausfüllen des Fragebogens zu nehmen. Sie helfen uns dadurch sehr. Vielen Dank schon im Voraus für Ihre Unterstützung.

Mit freundlichen Grüßen



Prof. Dr. med. Ulrich Hohenleutner
Leitender Oberarzt

Maria-Theresia Kieweg
Doktorandin

**Langzeitverläufe
nach
Rhinophym-Operationen
(2004-2013)**

**- eine Patientenbefragung
der Abteilung für Dermatologie
des Universitätsklinikums Regensburg**

Universitätsklinikum Regensburg
Abteilung für Dermatologie
Franz-Josef-Strauß-Allee 11
93053 Regensburg
E-Mail: maria-theresia.kieweg@stud.uni-regensburg.de



Zunächst würden wir Ihnen gerne einige Fragen zu Ihrer Rhinophym (= Knollennase) - Operation, welche von unserer Abteilung für Dermatologie des Universitätsklinikums Regensburg durchgeführt wurde, stellen.

Hierbei interessiert uns besonders der Verlauf nach der Operation.

Sollten Sie bereits mehrmals wegen eines Rhinophyms operiert worden sein, bitten wir Sie, sich beim Ausfüllen des vorliegenden Fragebogens jeweils auf Ihre letzte Operation durch unsere Abteilung zu beziehen.

Unseres Wissens erfolgte Ihre letzte Operation durch unsere Abteilung im

1. Wie oft wurden Sie durch unsere Abteilung für Dermatologie wegen eines Rhinophyms (= Knollennase) operiert?

Bitte kreuzen Sie Zutreffendes an.

- einmal
- zweimal
- mehr als zweimal

2. Kam es bei Ihrer letzten Operation durch unsere Abteilung zu einer der folgenden Komplikationen – entweder noch im Krankenhaus oder nach der Entlassung aus der stationären Behandlung?

Bitte kreuzen Sie Zutreffendes an. Auch mehrere Antworten sind möglich.

- Ja, Nachblutung im operierten Bereich an der Nase
- Ja, Entzündung der Wunde (= Wundinfektion) an der Nase
- Ja, verzögerte Heilung des operierten Bereichs an der Nase
(= Dauer der Wundheilung länger als 2 Monate, d.h. über mehr als 2 Monate offene oder teilweise offene Stellen)
- Ja, störende Narbenbildung an der Nase
- Ja, andere Komplikation(en), und zwar _____
im Bereich von _____
- Nein, keine Komplikationen bekannt

3. Hatten Sie nach Ihrer letzten Operation durch unsere Abteilung Schmerzen?

Bitte kreuzen Sie Zutreffendes an.

- keine Schmerzen
- wenig Schmerzen
- mittlere Schmerzen
- starke Schmerzen
- sehr starke Schmerzen

4. Trat das Rhinophym (= Knollennase) seit Ihrer letzten Operation durch unsere Abteilung erneut auf?

Bitte kreuzen Sie Zutreffendes an.

- Ja
- Nein

→ Falls Sie Frage 4 mit „Nein“ beantwortet haben, müssen Sie Fragen 5 und 6 nicht beantworten!

5. Falls das Rhinophym seit Ihrer letzten Operation durch unsere Abteilung erneut aufgetreten ist – wie lange nach der Operation ereignete sich dies?

Bitte kreuzen Sie Zutreffendes an.

- weniger als 1 Jahr
- zwischen 1 und 3 Jahren
- über 3 Jahre bis 6 Jahre
- über 6 Jahre bis 9 Jahre
- über 9 Jahre

6. Falls das Rhinophym seit Ihrer letzten Operation durch unsere Abteilung erneut aufgetreten ist – erfolgten eine weitere oder sogar noch mehrere Operationen, z. B. an einem anderen Krankenhaus oder bei einem (niedergelassenen) operativ tätigen Hautarzt oder Chirurgen?

Bitte kreuzen Sie Zutreffendes an.

- Ja → Bitte geben Sie die Anzahl der Operation(en) an: _____
- Nein, keine weiteren Operationen

Im Folgenden interessiert uns nun noch besonders, wie Sie persönlich Ihre letzte Rhinophym - Operation durch unsere Abteilung empfunden haben.

7. Wie bewerten Sie persönlich das Ergebnis Ihrer letzten Operation durch unsere Abteilung?

Bitte kreuzen Sie Zutreffendes an.

- sehr zufrieden
- zufrieden
- eher zufrieden
- eher weniger zufrieden
- nicht zufrieden
- überhaupt nicht zufrieden

8. Würden Sie sich nochmals von unserer Abteilung für Dermatologie wegen eines Rhinophyms operieren lassen?

Bitte bewerten Sie hierzu folgende Aussage: „Ich würde mich auch ein weiteres Mal von Ihrer Abteilung für Dermatologie wegen eines Rhinophyms operieren lassen.“

Bitte kreuzen Sie Zutreffendes an.

- trifft voll und ganz zu
- trifft eher zu
- trifft eher nicht zu
- trifft gar nicht zu

Falls Sie noch Anmerkungen zu unserer Patientenbefragung bzw. zum vorliegenden Fragebogen haben oder uns gerne sonst noch irgendetwas mitteilen möchten, haben Sie auf der nächsten Seite Gelegenheit dazu.

Wir sind offen für jede Form von Kritik!

Auf der folgenden Seite finden Sie außerdem eine EINWILLIGUNGSERKLÄRUNG zur Datenspeicherung, die wir Sie bitten, zu UNTERSCHREIBEN, da wir ansonsten Ihre Daten nicht verwerten dürfen.



EINWILLIGUNG ZUR DATENSPEICHERUNG

Ich erkläre mich damit einverstanden, dass im Rahmen dieser Studie mich betreffende, personenbezogene Daten/Angaben, welche durch den Studienarzt erhoben wurden, verschlüsselt (pseudonymisiert) auf elektronischen Datenträgern aufgezeichnet und verarbeitet werden dürfen.

Ich bin auch damit einverstanden, dass die Studienergebnisse in nicht rück-entschlüsselbarer (anonymer) Form, die keinen Rückschluss auf meine Person zulassen, veröffentlicht werden.

Mir ist bekannt, dass ich meine Einwilligung jederzeit ohne Angabe von Gründen und ohne nachteilige Folgen für mich zurückziehen und einer Weiterverarbeitung meiner Daten und Proben jederzeit widersprechen und ihre Löschung bzw. Vernichtung verlangen kann.

Ort, Datum

Unterschrift des Patienten

VIELEN DANK FÜR IHRE UNTERSTÜTZUNG!

Bitte senden Sie den Fragebogen im beiliegenden, bereits frankierten Umschlag an uns zurück.

- 6 -

Abb. 2 : Begleitschreiben und Fragebogen zur Patientenbefragung „Langzeitverläufe nach Rhinophym-Operationen (2004-2013)“

4. Ergebnisse

In den Jahren 2004 bis 2013 wurden in unserer Abteilung insgesamt 65 Patienten – davon 63 männlich und 2 weiblich – aufgrund eines Rhinophyms operiert.

Im Rahmen der vorliegenden retrospektiven Studie konnten die ambulanten und stationären Krankenunterlagen des gesamten Patientenkollektivs ausgewertet werden.

Der Rücklauf der Fragebögen zur Patientenbefragung „Langzeitverläufe nach Rhinophym-Operationen (2004-2013)“ lag mit 38 von 65 versandten Exemplaren bei 58,5 %. Von den restlichen 41,5% hatten 16 Patienten nicht geantwortet und 9 die Anschrift gewechselt, 2 Patienten waren nach Aussage der Angehörigen zwischenzeitlich verstorben.

Die nachfolgenden Ausführungen konzentrieren sich nunmehr auf jenes 38 Patienten umfassende Kollektiv, von welchem wir durch Rückantwort Informationen über den für unsere Studie zentralen, postoperativen Langzeitverlauf erhielten.

4.1. Allgemeine Patientendaten

4.1.1. Geschlechterverteilung

Unter oben genannten 38 Patienten, die letztendlich in vorliegende Studie einbezogen wurden, befanden sich 37 Männer und eine Frau. Dies entspricht einem Anteil von 97,4% auf Seiten der männlichen Patienten gegenüber 2,6% auf Seiten der weiblichen.

4.1.2. Altersverteilung

Die Altersverteilung zum Zeitpunkt der letzten Operation in der Abteilung für Dermatologie und Venerologie des Universitätsklinikums Regensburg geht aus Abb. 3 hervor. In diesem Kontext betrug das Durchschnittsalter 66,4 Jahre (im Median 66 Jahre), wobei der jüngste Patient 45, der älteste 81 Jahre alt war.

Mit einem Gesamtanteil von über 80% waren die Altersgruppe der 60- bis 69-Jährigen mit 17 Patienten (44,7%) sowie die der 70- bis 79-Jährigen mit 14 Patienten (36,8%) zahlenmäßig am stärksten vertreten. Die Gruppe der 40- bis 49-Jährigen stellte mit 3 Patienten (7,9%) nur ein geringfügig größeres Kollektiv dar als dies bei den 50- bis 59-Jährigen und 80- bis 89-Jährigen mit jeweils 2 Patienten (jeweils 5,3%) der Fall war.

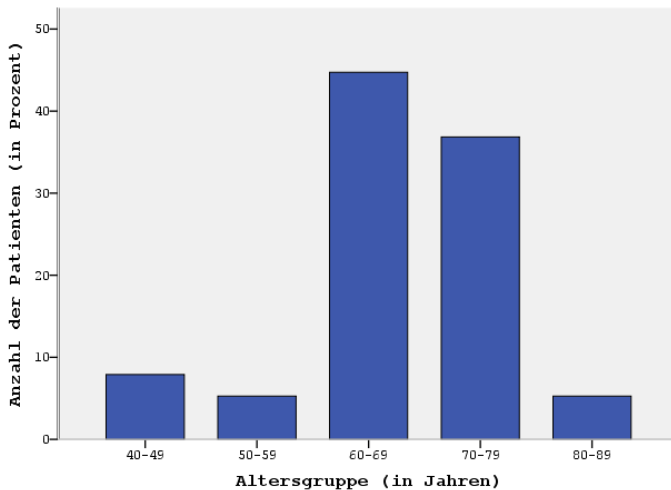


Abb. 3 : Altersverteilung zum Zeitpunkt der letzten Operation in der Universitäts-Hautklinik Regensburg

4.1.3. Begleitendes Vorliegen weiterer Subtypen der Rosacea

Wie bereits eingangs erwähnt konnte bis dato noch nicht hinreichend geklärt werden, ob es sich bei Subtyp III der Rosacea in einigen Fällen um ein isoliertes Krankheitsbild handelt oder aber ob eine erythematoteleangiectatische und papulopustulöse Komponente der Entstehung eines jeden Rhinophyms zwangsläufig vorausgehen bzw. begleitend zu letzterem vorliegen muss.

Oben genannter Überlegung Rechnung tragend versuchten wir, ausgehend von der Beschreibung des präoperativen Hautbefundes Rückschlüsse auf ein eventuell begleitendes Vorliegen eines weiteren oder mehrerer weiterer Subtypen der Rosacea zu ziehen. Verbindliche Aussagen hinsichtlich einer früheren, im Vorfeld des Rhinophyms aufgetretenen Rosacea erythematoteleangiectatica bzw. papulopustulosa sowie einer Begleitkonjunktivitis im Sinne einer Ophthalmorosacea waren aufgrund häufig fehlender Angaben in den Patientenakten nicht möglich.

Die Auswertung der Befundbeschreibungen ergab, dass bei insgesamt 29 Patienten (76,3%) Subtyp I oder/und II begleitend vorlagen, wohingegen sich das Rhinophym bei den restlichen 9 Patienten (23,7%) als - zumindest zum Zeitpunkt der präoperativen Untersuchung - isolierter Hautbefund präsentierte. Somit trat die Konstellation aus Subtyp III und einem oder mehreren anderen Subtypen der Rosacea mehr als dreimal so häufig auf wie die Diagnose eines isolierten Rhinophyms.

4.1.4. Antibiotische Vorbehandlung der Rosacea in der Vergangenheit

Dieser Gliederungspunkt wurde bewusst als „Antibiotische Vorbehandlung der Rosacea“ und nicht - spezifisch - als „Antibiotische Vorbehandlung des Rhinophyms“ bezeichnet. Die Patientenakten gaben nämlich nicht genau Aufschluss darüber, ob eine entsprechende antibiotische Therapie in der Vergangenheit wegen eines isoliert vorliegenden Subtyps III oder aber einer vorausgegangenen Rosacea erythematoteleangiectatica bzw. papulopustulosa erfolgte. Auch eine Behandlungsindikation aufgrund der Kombination aus Rhinophym und gleichzeitig vorliegendem Subtyp I und/oder II wäre in diesem Kontext prinzipiell denkbar und gut möglich.

Im Hinblick auf oben genannten Gesichtspunkt konnten für 37 Patienten entsprechende Daten erhoben werden, im Falle eines Patienten fehlten nähere Angaben hierzu. Aus Gründen der Übersichtlichkeit verzichteten wir auf eine detaillierte Auflistung aller im Rahmen der antibiotischen Vorbehandlung einzeln bzw. in Kombination eingesetzten Wirkstoffe. Wir konzentrierten uns vielmehr darauf, ob in der Vergangenheit allgemein antibiotische Externa und/oder Interna zur Anwendung kamen und welchen Effekt diese erzielten.

Mit einem Gesamtanteil von rund 76% waren die Gruppe jener 14 Patienten (37,8%), welche in der Vergangenheit keine topische bzw. systemische antibiotische Therapie erhalten hatten, sowie das ebenfalls 14 Patienten (37,8%) umfassende Kollektiv derer, bei denen eine antibiotische Behandlung erfolglos geblieben war, zahlenmäßig am stärksten vertreten. In einem geringen Prozentsatz der Fälle, nämlich bei genau 2 Patienten (5,4%), hatte sich

im Zuge der Therapie ein - wahrscheinlich passagerer - Teilerfolg gezeigt. In den Akten der übrigen 7 Patienten (18,9%) wurde zwar eine Vorbehandlung mit antibiotischen Externa und/oder Interna beschrieben, es fehlten jedoch Angaben hinsichtlich des Outcomes der therapeutischen Maßnahme.

Abb. 4 gibt nochmals einen Überblick über die Ergebnisse der Datenauswertung.

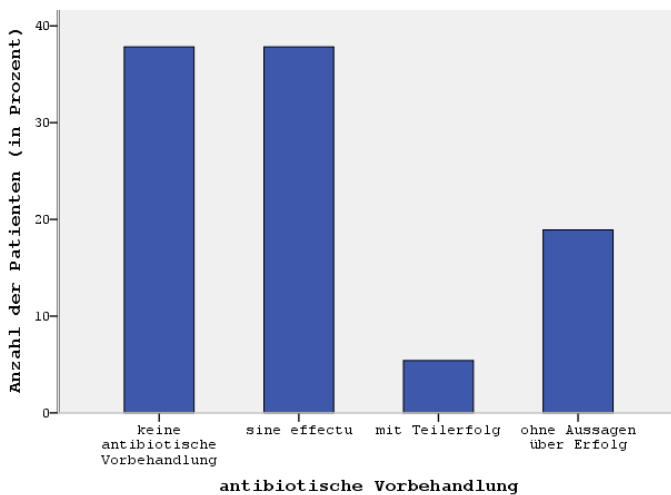


Abb. 4 : Antibiotische Vorbehandlung der Rosacea (topisch und/oder systemisch)

4.1.5. Vorbehandlung des Rhinophyms mit Retinoiden

Wir untersuchten die Patientenakten des Weiteren hinsichtlich einer Behandlung des Rhinophyms mit Retinoiden in der Vergangenheit. Wie bereits eingangs erwähnt stellt der Einsatz von Vitamin-A-Derivaten im Falle eines mild ausgeprägten Rhinophyms eine konservative Therapiemodalität vor Ausschöpfung der operativen Möglichkeiten dar.

In diesem Kontext lagen uns Daten von 37 Patienten vor, bei einem Patienten fehlten entsprechende Angaben.

Die Auswertung der Krankenunterlagen ergab, dass der überwiegende Anteil der Patienten - 36 (97,3%) an der Zahl - im Vorfeld keine systemische Behandlung mit Retinoiden erhalten hatte. Nur ein Patient (2,7%) war einige Monate vor der operativen Korrektur des Rhinophyms mit Isotretinoin therapiert worden, jedoch fanden sich in den Akten keine Aussagen über eine eventuelle Besserung des Hautbefundes.

4.1.6. Begleitendes Vorliegen eines Diabetes mellitus

Im Hinblick auf relevante, den postoperativen Verlauf - insbesondere die Wundheilung - potentiell negativ beeinflussende Begleiterkrankungen untersuchten wir die Prävalenz des Diabetes mellitus im betrachteten Patientenkollektiv (Cheung et al. 2012). Hierbei wurde keine gesonderte Unterscheidung zwischen Typ-1- und Typ-2-Diabetes vorgenommen.

Den Krankenunterlagen zufolge lag bei 26 (68,4%) der in die Studienpopulation einbezogenen Patienten kein Diabetes mellitus vor, die übrigen 12 Patienten (31,6%)

wiesen hingegen einen manifesten Diabetes auf. Dies entspricht einem mehr als doppelt so hohen Anteil der Nicht-Diabetiker im Vergleich zu jenen Patienten mit pathologisch erhöhten Blutzuckerwerten.

4.1.7. Begleitende Einnahme von Glucocorticoiden

Wie schon in 4.1.6. dargestellt können bestimmte Begleiterkrankungen durch immunmodulatorische Effekte den postoperativen Heilungsverlauf unter Umständen auf negative Weise beeinflussen. Dasselbe gilt auch für einige Medikamente - so muss beispielsweise im Rahmen einer Kortisontherapie aufgrund der immunsuppressiven sowie katabolen Wirkung der Glucocorticoide häufig mit einer prolongierten Wundheilung gerechnet werden (Maurer 1967).

Die Auswertung der Daten zu Dauer- und Bedarfsmedikation im Vorfeld der Operation zeigte, dass oben genannter Einflussfaktor - die Einnahme von Glucocorticoiden - in keinem der Fälle von Relevanz war. Keiner der 38 Patienten hatte präoperativ angegeben, regelmäßig oder bei Bedarf topische oder systemische Glucocorticoide anzuwenden.

4.2. Operationsdaten

4.2.1. Art des Narkoseverfahrens

Bei allen 38 Patienten wurde die operative Korrektur des Rhinophyms in Allgemeinanästhesie durchgeführt.

4.2.2. Art des Operationsverfahrens

Im Rahmen der operativen Behandlung des Rhinophyms kamen in unserer Abteilung für Dermatologie und Venerologie des Universitätsklinikums Regensburg zwei verbreitete und bereits eingangs im Detail erläuterte Verfahren zum Einsatz - Dermashaving und Dermabrasion.

In diesem Kontext lagen uns entsprechende Daten von 36 Patienten vor, bei den übrigen 2 Patienten war aufgrund fehlender bzw. ungenauer Operationsberichte kein Rückschluss auf die jeweils angewandte Operationstechnik möglich.

Mit einem Anteil von 97,2% stellte das Dermashaving, welches bei 35 Patienten zur Anwendung kam, das mit Abstand meistpraktizierte Verfahren dar. Nur in einem Fall (2,8%) erfolgte die operative Korrektur des Rhinophyms aufgrund eines vornehmlich erythematösen Befundes bei nur mäßig ausgeprägter Talgdrüsenhypertrophie mittels Dermabrasion. Hierbei wurde auf eine initiale Skalpellexzision verzichtet und sofort mit sterilen Einmalrasierern planiert, sodann mithilfe einer Dermabrasionsfräse (kleiner Kopf) feinkonturiert.

4.2.3. Art der Wundheilung

Bei allen 38 Patienten war eine Wundheilung per secundam intentionem vorgesehen.

4.2.4. Postoperative Nachblutung im Rahmen der stationären Versorgung

Im Hinblick auf postoperative Komplikationen, welche noch vor Entlassung in die ambulante Weiterbetreuung auftraten, konzentrierten wir uns auf Nachblutungen im

Operationsgebiet sowie auf Maßnahmen zur Behebung derselben.

Die Auswertung der Stationsakten ergab, dass der überwiegende Anteil der Patienten - 34 (89,5%) an der Zahl - im Rahmen des stationären Aufenthaltes keine nochmalige Blutung aufgewiesen hatte. Bei 2 Patienten (5,3%) zeigte sich lediglich ein leichtes Nachbluten aus der Wunde ohne Notwendigkeit einer weiteren Behandlung, wohingegen im Falle eines Patienten (2,6%) der Einsatz von Adrenalin-getränkten Kompressen zur Blutungsstillung erforderlich wurde. Aussagen über eventuelle therapeutische Maßnahmen fehlten bei einem Patienten (2,6%), der laut Krankenunterlagen ebenfalls eine postoperative Nachblutung erlitten hatte.

In Abb. 5 sind die Ergebnisse der Auswertung nochmals graphisch dargestellt.

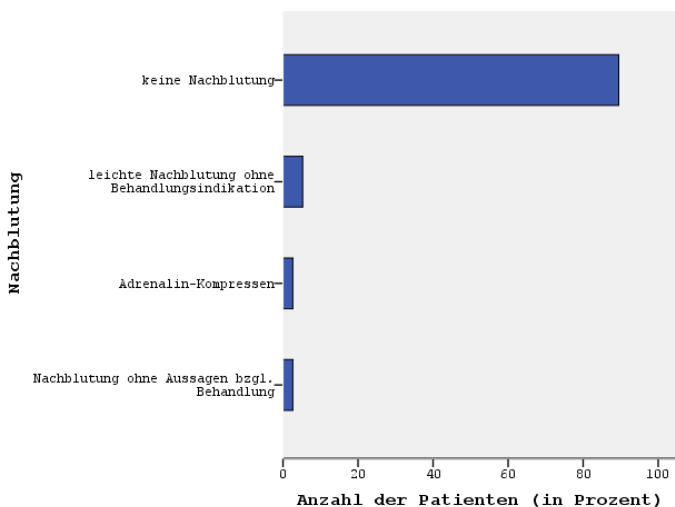


Abb. 5 : Postoperative Nachblutung im Rahmen der stationären Versorgung

4.3. Datenerhebung im Rahmen der Patientenbefragung „Langzeitverläufe nach Rhinophym-Operationen (2004- 2013)“

Wie bereits in 3.2.1. erwähnt nahmen die einzelnen Items des in Abb. 2 abgedruckten Fragebogens Bezug auf die jeweils letzte - in vielen Fällen bis dato erste - Rhinophym-Operation durch unsere Abteilung für Dermatologie und Venerologie des Universitätsklinikums Regensburg.

4.3.1. Gesamtanzahl der Rhinophym-Operationen in der Universitäts-Hautklinik Regensburg

Als leichte Einstiegsfrage sollte das erste Item vor allem dazu dienen, die Patienten mit Fragentyp und Antwortformat vertraut zu machen. Darüber hinaus ermöglichten die nachfolgenden Ergebnisse eine Aussage dahingehend, ob es sich bei der letzten Operation durch die Universitäts-Hautklinik Regensburg um einen abteilungsinternen Rezidiv-Eingriff handelte oder nicht. Mit einem Anteil von 89,5% stellte die Gruppe derjenigen 34 Patienten, welche von uns erstmalig aufgrund eines Rhinophyms operiert wurden, das zahlenmäßig größte Kollektiv dar. Lediglich 4 Patienten hatten sich im Vorfeld bereits einmal einer operativen Rhinophym-Korrektur durch unsere Abteilung unterzogen. Somit blieb die Rate der Rezidiv-Eingriffe mit 10,5% gegenüber der der Primäreingriffe verhältnismäßig gering.

4.3.2. Komplikationen im postoperativen Verlauf

Nach häufigen Komplikationen im postoperativen Intervall gefragt gab der Großteil der Patienten – insgesamt 35 (92,1%) – an, hiervon nicht betroffen gewesen zu sein. Bei einem Patienten (2,6%) kam es zu einer Infektion im Operationsgebiet, ein anderer Patient (2,6%) berichtete wiederum über die Entstehung einer störenden Narbe an der Nase. Laut Fragebogen trat in einem weiteren Fall (2,6%) unangenehme Geruchsbildung auf, wobei nicht genau eruiert werden konnte, ob letztere auf ein entzündliches Geschehen, die Anwendung bestimmter Verbandsmaterialien bzw. topischer Externa oder eine operationsbedingte, vorübergehende neuronale Irritation zurückzuführen war. Bei allen drei Patienten lag kein begleitender Diabetes mellitus vor.

Abb. 6 gibt nochmals einen Überblick über Art und prozentuale Verteilung postoperativer Komplikationen.

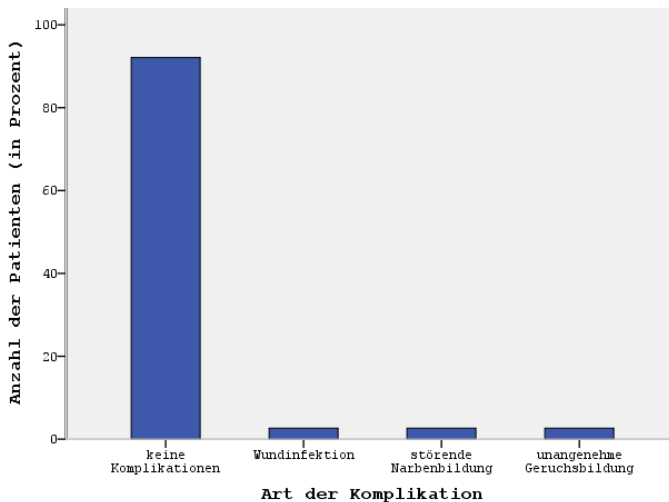


Abb. 6 : Komplikationen im postoperativen Verlauf

4.3.3. Schmerzen im postoperativen Verlauf

Im Hinblick auf postoperative Schmerzen berichtete der überwiegende Anteil der Patienten - rund 97% -, wenig (8 Patienten, 21,1%) bis gar keine (29 Patienten, 76,3%) Schmerzen gehabt zu haben. Nur 1 Patient (2,6%) gab einen mittleren Schmerzintensitätsgrad an. Starke oder sehr starke Schmerzen waren demzufolge im betrachteten Kollektiv nicht aufgetreten (Abb. 7).

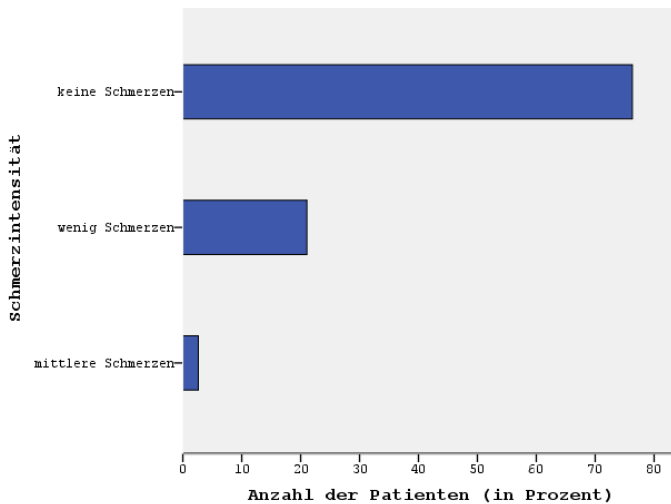


Abb. 7 : Schmerzen im postoperativen Verlauf

4.3.4. Postoperatives Rezidiv

Den Rückantworten zufolge kam es innerhalb des Untersuchungszeitraums - d. h. zwischen letzter Operation in der Universitäts-Hautklinik Regensburg und Durchführung der Patientenbefragung - bei 7 Patienten (18,4%) zu einem Rhinophym-Rezidiv; alle 7 von einem Rezidiv betroffenen Patienten waren mittels Dermashaving behandelt worden. Der wesentlich größere Anteil - die übrigen 31 Patienten (81,6%) - berichtete über ein stabiles Operationsergebnis ohne erneute Phymenbildung. Oben genannte Ergebnisse wurden mit den in den Rückschreiben enthaltenen Patientenfotos - es lagen Bilder von insgesamt 17 Patienten vor - verglichen und einer nochmaligen fachlichen Befundung unterzogen.

4.3.5. Rezidiv-Zeitraum

Im Rahmen der Patientenbefragung baten wir um Angabe des Rezidiv-Zeitraums - für den Fall, dass das Rhinophym nach der letzten operativen Korrektur durch unsere Abteilung zum wiederholten Mal aufgetreten war.

In diesem Kontext gaben jeweils 3 der insgesamt 7 von einem Rezidiv betroffenen Patienten eine Latenzzeit von 1 bis 3 Jahren (42,9%) bzw. mehr als 3 bis 6 Jahren (42,9%) an. Lediglich bei einem Patienten (14,3%) betrug der Zeitraum bis zur erneuten Bildung eines Rhinophyms weniger als 1 Jahr. In keinem der Fälle kam es erst nach über 6 bis 9 Jahren bzw. noch später zu einem Rezidiv.

4.3.6. Externe Rezidiv-Operation

Bei keinem der 7 Patienten, welche über ein Rezidiv berichtet hatten, erfolgte eine erneute, extern - d. h. außerhalb unserer Abteilung - durchgeführte operative Behandlung des Rhinophyms.

4.3.7. Persönliche Bewertung des Ergebnisses der letzten Operation

Hinsichtlich des Ergebnisses der letzten Operation in der Universitäts-Hautklinik Regensburg gab der überwiegende Anteil der Patienten - 29 Patienten bzw. 76,3% - an, mit dem postoperativen Hautbefund sehr zufrieden zu sein. Insgesamt 8 Patienten (21,1%) erklärten sich als zufrieden mit der Korrektur des Rhinophyms. Nur ein Patient (2,6%) wählte in diesem Zusammenhang die Antwortmöglichkeit „eher zufrieden“. Die Optionen „eher nicht zufrieden“, „nicht zufrieden“ sowie „überhaupt nicht zufrieden“ trafen - der Auswertung der Fragebögen zufolge - auf keinen Patienten zu.

4.3.8. Bereitschaft zu einer erneuten Operation

Im Hinblick auf dieses Item erhielten wir von 37 Patienten entsprechende Angaben, 1 Patient hatte die Frage nicht beantwortet.

Rund 92% (34 Patienten) - und damit die deutliche Mehrheit des betrachteten Patientenkollektivs - versicherten, sich im Falle eines Rezidivs definitiv nochmals in unserer Abteilung für Dermatologie und Venerologie des Universitätsklinikums Regensburg operieren zu lassen. Für einen weiteren Patienten (2,7%) war dies zumindest vorstellbar. Im Gegensatz dazu standen die übrigen 2 Patienten (5,4%) einer erneuten operativen

Behandlung eines potentiellen Rhinophym-Rezidivs eher ablehnend gegenüber. Kein Patient hatte sich für die Antwortmöglichkeit „trifft nicht zu“ entschieden.

Abb. 8 verdeutlicht nochmals prozentual die Operationsbereitschaft.

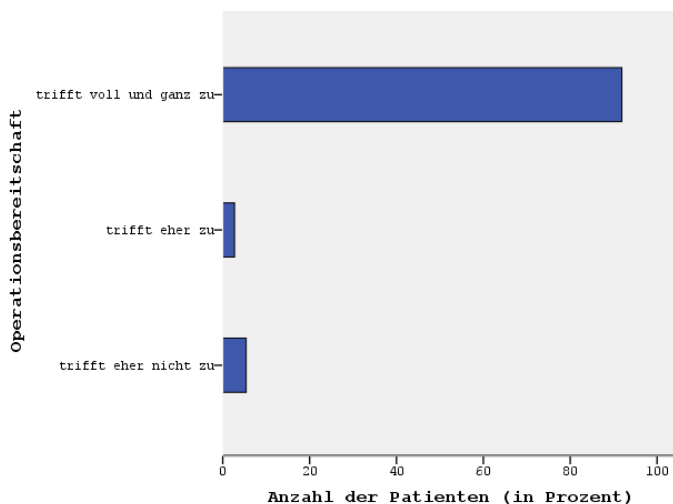


Abb. 8 : Bereitschaft zu einer erneuten Operation

4.4. Nachbeobachtungszeitraum

Wir untersuchten des Weiteren, welches Zeitintervall zwischen jeweils letzter Operation in der Universitäts-Hautklinik Regensburg und Durchführung der Patientenbefragung verstrichen war.

Hier betrug der durchschnittliche Nachbeobachtungszeitraum 70,9 Monate (im Median 73 Monate), wobei die am kürzesten zurückliegende Operation 12 Monate, der am

weitesten zurückliegende operative Eingriff 126 Monate vor Versand der Fragebögen erfolgte.

Mit einem Gesamtanteil von 57,9% waren Observationszeiträume von 65 bis 80 (9 Patienten, 23,7%), 81 bis 96 (7 Patienten, 18,4%) sowie 33 bis 48 Monaten (6 Patienten, 15,8%) am häufigsten vertreten. In 23,7% der Fälle belief sich das Nachbeobachtungsintervall auf 97 bis 112 (5 Patienten, 13,2%) bzw. 17 bis 32 Monate (4 Patienten, 10,5%). Demgegenüber stellten Beobachtungszeiträume von 113 bis 128 (3 Patienten, 7,9%), 49 bis 64 (ebenfalls 3 Patienten, 7,9%) und 0 bis 16 Monaten (1 Patient, 2,6%) mit insgesamt 18,4% den geringsten Anteil dar.

Abb. 9 gibt nochmals einen Überblick über oben genannte Ergebnisse der Auswertung.

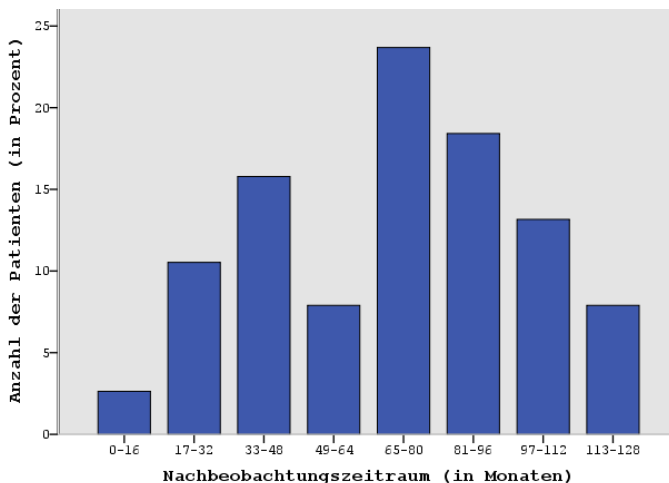


Abb. 9 : Nachbeobachtungsintervall

5. Diskussion

5.1. Problempunkte im Rahmen von Daten- erhebung und -auswertung

Hinsichtlich Sammlung und Analyse der für vorliegende Studie relevanten Daten ergab sich die im Folgenden dargestellte Problematik.

5.1.1. Fehlen wichtiger anamnestischer Daten

Wie bereits unter 3.1. angeführt limitierte eine zum Teil uneinheitliche, nicht standardisierte Dokumentation anamnestischer Befunde in Ambulanz- und Stationsakten die Erhebung präoperativer Patientendaten.

So fehlten des Öfteren genaue Angaben zum zeitlichen Auftreten der Phymenbildung im Kontext der Rosacea - d.h. Informationen dahingehend, ob im Vorfeld des Rhinophyms bereits andere Subtypen wie beispielsweise eine Rosacea erythematoteleangiectatica oder papulopustulosa durchlaufen wurden. Auf der Grundlage dieser Daten wäre es möglich gewesen, aktuelle Forschungsansätze im Hinblick auf das Verständnis der Rosacea als stadienhafte Erkrankung oder aber Krankheit, welche aus isoliert auftretenden Subtypen besteht, aufzugreifen und anhand des betrachteten Patientenkollektivs Pro und Contra beider Thesen abzuwägen.

Des Weiteren beabsichtigten wir, konservative, durch den niedergelassenen Dermatologen bzw. Hausarzt in der Vergangenheit - sprich vor Ergreifen operativer Maßnahmen - eingeleitete Therapien und deren Effekt speziell auf die Phymenbildung zu erfassen. Hierzu zählte sowohl die

lokale als auch systemische Anwendung von Antibiotika. Wie in 4.1.4. dargestellt konnte retrospektiv jedoch nicht eruiert werden, ob antibiotische Externa bzw. Interna spezifisch wegen des Rhinophym-Befundes oder aber aufgrund von im Vorfeld bzw. begleitend aufgetretenen weiteren Subtypen der Rosacea verordnet wurden. Auch fehlten häufig Aussagen hinsichtlich des Outcomes oben genannter Behandlungsmethoden, was die Bewertung konservativer Maßnahmen im präoperativen Setting verkomplizierte. Zwar zeigte sich im Rahmen der statistischen Auswertung, dass ein Großteil der Patienten entweder gar keiner Vorbehandlung zugeführt worden oder letztere erfolglos geblieben war, was schließlich in der operativen Exzision des Rhinophyms mündete. Abgesehen von einigen wenigen Fällen, in denen ein zumindest vorübergehender Erfolg antibiotischer Therapie verzeichnet wurde, wären jedoch bei den übrigen rund 19% des Patientenkollektivs nähere Angaben wünschenswert gewesen, um den Effekt medikamentöser Behandlung umfassend abzubilden.

5.1.2. Rücklaufquote der Patientenbefragung

Mit einer Quote an Rückantworten von 58,5% - einer Fallzahl von $n = 38$ entsprechend - erfüllte vorliegende Patientenbefragung die Kriterien einer Studie, welche ausgehend von einem ausreichend großen Patientenkollektiv den Langzeitverlauf nach Rhinophym-Operationen darstellen und Rückschlüsse auf die Grundgesamtheit ermöglichen sollte.

Dennoch hatten wir infolge Adressänderung, Versterbens sowie fehlender Antwortbereitschaft einiger Patienten einen Loss to follow-up in Höhe von 41,5% zu verzeichnen und konnten aus diesem Grund letztlich nur 38 der

ursprünglich 65 durch unsere Abteilung operierten Patienten in die Studienpopulation einschließen. Dies mag im Wesen vieler postalischer Patientenbefragungen liegen, verhinderte jedoch die von uns angestrebte, vollständige Abbildung des postoperativen Langzeitverlaufes bezogen auf das ganze Kollektiv.

5.1.3. Schwachstellen des Fragebogens

Porst äußert sich im Rahmen seiner Ausführungen zur Konzipierung eines Fragebogens folgendermaßen (Porst 2014, S.13):

„Fragen im Fragebogen und damit die Antworten darauf sind [...] nicht nur kontextabhängig. Vielmehr sind die Formulierungen von Fragen bis in's kleinste Detail entscheidend wichtig für die Antworten, die wir auf sie erhalten werden.“

Auch bei vorliegender Patientenbefragung war stets zwischen einer definierten Auswahl bereits vorformulierter Antwortoptionen und andererseits größtmöglicher Individualität, welche den Patienten in der Beantwortung eingeräumt werden sollte, abzuwägen. Durch eine Kombination dieser beiden Methoden der Fragebogengestaltung - d.h. Vorkommen von sowohl festgelegten Antwortmöglichkeiten als auch halboffenen Fragen - beabsichtigten wir, den Kriterien der Standardisierung und Objektivität gerecht zu werden, ohne dabei individuelle Einschätzungen der Patienten außer Acht zu lassen. Dass sich daraus mitunter Probleme im Rahmen der statistischen Auswertung ergeben können, wurde bereits unter 4.3.2. aufgezeigt; zum einen besteht die Gefahr, Antwortoptionen vorzugeben, durch die sich der

einzelne Patient in seiner Auffassung unter Umständen nicht repräsentiert fühlt, was in der Folge entweder zur Nichtbeantwortung oder aber zur Wahl einer weniger zutreffenden Antwortmöglichkeit führt. Zum anderen gestaltet es sich bei der Datenanalyse häufig schwieriger als gedacht, den Sinn freiformulierter, individueller Antworten zu erschließen.

Als weitere wichtige Schwachstelle vieler Patientenbefragungen - seien es postalische oder telefonische Survey-Interviews - ist an dieser Stelle auf jeden Fall noch auf die Problematik der Objektivität hinzuweisen. Die Schwierigkeit der Fragebogenkonzipierung liegt seit jeher darin, Items und dazugehörige Antwortoptionen dergestalt zu erstellen, dass sie in der Folge so objektiv wie möglich vom Beantwortenden - in vorliegender Studie vom Patienten - bearbeitet werden können. Oftmals gelingt dies verhältnismäßig gut, bei manchen Fragen wird jedoch nur schwer ein hoher Grad an Objektivität erreicht. Bei der unter 4.3.3. aufgezeigten Ermittlung der postoperativen Schmerzintensität ist beispielsweise von einer unterschiedlichen Empfindlichkeit der einzelnen Patienten gegenüber Schmerzen und somit eher subjektiven Angaben auszugehen.

5.2. Kritik von Seiten der Patienten

Auf unsere Bitte hin, am Ende der Patientenbefragung „Langzeitverläufe nach Rhinophym-Operationen (2004-2013)“ in einem dafür vorgesehenen Textfeld Kritik jedweder Art zu äußern, erreichte uns erfreulicherweise ein durchwegs positives Feedback.

So berichtete ein Patient, seine Nase sehe dank des operativen Eingriffs wieder vollkommen normal aus; ein anderer schrieb im selben Kontext:

„[Ich] hätte nie gedacht, dass man eine solche Nase so hinbringt, dass man im Bekanntenkreis fast nicht mehr erkannt wurde. [...]“

Ein weiterer Patient gab an, durch konsequente, postoperative Anwendung einer Metronidazol-haltigen Creme „[...] so gut wie keine Probleme mehr“ zu haben.

Demgegenüber erreichten uns auch Zuschriften, in welchen von einem Rezidiv - wenn nicht des Rhinophyms, dann beispielsweise einer Rosacea papulopustulosa - berichtet und die Frage nach einem erneuten ambulanten Vorstellungstermin gestellt wurde. Dies werteten wir als Zeichen dafür, dass sich oben genannte Patienten in der Vergangenheit durch die Universitäts-Hautklinik Regensburg gut behandelt fühlten und auch künftig bereit wären, sich in therapeutischen Belangen an uns zu wenden.

5.3. Vergleich mit Ergebnissen einer anderen retrospektiven Studie

Wie bereits im Rahmen der Einleitung erwähnt, existieren bis dato nur sehr wenige Studien zu postoperativen Langzeitverläufen nach Rhinophymabtragung; zudem handelt es sich hierbei oftmals um singuläre Fallberichte ohne nennenswerten Nachbeobachtungszeitraum. Noch schwieriger gestaltet es sich, Angaben über Langzeitergebnisse speziell nach Dermashaving bzw. Dermabrasion zu finden. Im Folgenden soll eine aktuelle Studie von Wetzig et al. mit ähnlichem Studiendesign wie bei vorliegender Arbeit näher betrachtet und in einigen zentralen Punkten mit letzterer verglichen werden.

Im Jahr 2013 veröffentlichten Wetzig et al. eine Studie über das klinische Outcome nach Shaveexzision unter Einbeziehung eines von ihnen neu entwickelten Rhinophyma Severity Index (RHISI). Letzterer gilt als Versuch, ein standardisiertes Klassifikationssystem zur genaueren Einschätzung bzw. zum Vergleich des prä- und postoperativen Rhinophym-Befundes zu etablieren. Anhand verschiedener Charakteristika erfolgt eine Einteilung in 0 = keine Anzeichen eines Rhinophyms, 1 = leichte Hautverdickung, 2 = mittelgradige Hautverdickung, 3 = starke Hautverdickung und geringgradige Läppchenbildung, 4 = Läppchenbildung mit Fissuren, 5 = [genaue Beschreibung fehlend], 6 = stärkste Ausprägung/Rieserhinophym, wobei maximal ein Extrapunkt im Falle hochgradiger Asymmetrie, multipler Zystenbildung oder prominenter Gefäße zu vergeben ist. Die initiale Dekortikation wurde mittels 10er-Skalpell in Tumesznanästhesie durchgeführt, was eine effektive

Hämostase infolge suffizienter Gefäßtamponade gewährleistet. Zur Feinkonturierung kamen laut Studienbericht außer Nachkorrektur mittels Skalpellklinge keine weiteren operativen Maßnahmen zum Einsatz.

Mit einem Studienzeitraum von insgesamt vier Jahren und einer mittleren Nachbeobachtungszeit von 37,4 +/- 13,2 Monaten lagen Wetzig et al. deutlich hinter unserem neunjährigen Studienintervall sowie den folglich längeren Observationszeiträumen von durchschnittlich 70,9 Monaten. Allerdings konnten Wetzig et al. ein Follow-up von rund 70% gegenüber unseren 58,5% verzeichnen, verfügten mit 23 Patienten jedoch über eine wesentlich kleinere Studienpopulation, deren mittleres Alter 59 Jahre betrug. Somit waren die Patienten im Schnitt sieben Jahre jünger als dies bei unserem Kollektiv der Fall war; das Verhältnis männlich/weiblich fiel in der Studie von Wetzig et al. um den Faktor 1,65 größer aus, was unter Umständen auf die relativ geringe Patientenzahl zurückzuführen ist. Analog zu vorliegender Arbeit erfassten Wetzig et al. auch anamnestisch wichtige Daten - z. B. begleitenden Hypertonus, Hyperurikämie, Diabetes mellitus Typ II, Psoriasis, Nikotin- und Alkoholabusus - , konnten aber aufgrund des kleinen Kollektivs keine Aussagen über mögliche kausale Bezüge zwischen oben genannten Komorbiditäten und den phymatösen Veränderungen treffen. Außerdem verzichteten sie darauf, eventuelle medikamentöse Vorbehandlung sowie Vorliegen weiterer Subtypen einer Rosacea zu dokumentieren. Im Gegensatz zur gängigen Praxis in unserer Abteilung wurde das operativ abgetragene Gewebe einer histopathologischen Befundung zugeführt, um maligne Entartung auszuschließen. Wetzig et al. berichten von lediglich einem Patienten, welcher eine postoperative Nachblutung aufwies, gehen jedoch weder auf

Schweregrad noch auf entsprechende blutstillende Maßnahmen ein.

Wie auch im Rahmen vorliegender Studie erfolgte nach Abschluss der Nachbeobachtungszeit eine Befragung der Patienten mittels Fragebogen; hierbei sollten das kosmetische Ergebnis auf einer fünfstufigen Skala von exzellent bis schlecht beurteilt sowie Nebenwirkungen und Rezidive erfasst werden. Folglich fiel die Anzahl der Fragen - insgesamt nur drei Items - im Vergleich zu vorliegender Arbeit verhältnismäßig gering aus; wichtige Informationen zu postoperativen Schmerzen, Rezidiv-Zeitraum und potentiellen externen Operationen fehlten. Hinsichtlich der Zufriedenheit mit dem ästhetischen Resultat ergab sich eine zu unserer Studie praktisch idente, prozentuale Verteilung, wenngleich bei zwei Patienten leichte Narbenbildung als Operationskomplikation, bei 11 Patienten ein Rezidiv aufgetreten war. Somit lag die Rate wiederholter Phymenbildung rund 2,5-fach höher als in unserem Kollektiv. Ob in einer lediglich mittels Skalpell durchgeführten Dekortikation gegenüber der von uns favorisierten Kombination aus Skalpell und Einmalrasierer der Grund für eine unzureichende Talgdrüsenabtragung und konsekutiv größeres Rezidivrisiko zu suchen ist, bleibt spekulativ.

Während des anschließenden ambulanten Wiedervorstellungstermins wurden eine nochmalige klinische Untersuchung und standardisierte Fotodokumentation vorgenommen, welche zusammen mit einer präoperativ angefertigten Aufnahme als Grundlage für die Berechnung des RHISI - einem bis dato in unserer Abteilung noch nicht angewendeten Scoresystem - dienten. Hierbei bewerteten drei erfahrene Dermatologen unter

Verblindung das prä- und postoperative Bild eines Patienten hinsichtlich des Schweregrades der phymatösen Veränderungen und vergaben entsprechende Punkte, deren Mittelwert den jeweiligen RHISI ergab. Wetzig et al. konnten - trotz Rhinophym-Rezidiv in 11 Fällen - bei rund 91% der Patienten einen verbesserten RHISI im Vergleich zum Hautbefund im Vorfeld der Operation feststellen. Dies zeigt, dass die von Wetzig et al. praktizierte Operationsmethode - wenn auch mit einem relativ hohen Rezidivrisiko behaftet - über Zeiträume von mindestens 2 Jahren ein - gemessen am Ausgangsbefund - verbessertes kosmetisches Ergebnis gewährleistete. Zwar verringerte sich der RHISI nur um durchschnittlich 1,6 Zähler (von 3,3 +/- 1,1 auf 1,7 +/- 0,9), dennoch wird anhand der Studie von Wetzig et al. der Nutzen oben genannten, neuen Klassifikationssystems im klinischen Setting deutlich. Mithilfe des RHISI gelingt eine annähernd objektive Schweregradeinschätzung, welche sich an den Charakteristika des Rhinophyms und ihrer jeweiligen Ausprägung orientiert sowie insbesondere die Entwicklung des Krankheitsbildes im Verlauf abbildet. Fraglich bleibt nur, ob sich das RHISI-Scoresystem langfristig im klinischen Alltag etablieren lässt, ist doch ein nicht unerheblicher Zeit-, Personal- und Kostenaufwand für Fotodokumentation und Befundung erforderlich.

5.4. Konkrete Verbesserungsvorschläge

Angesichts der unter 5.1.1. angeführten Problempunkte und Bezug nehmend auf die in 5.4. erläuterte Forschungsarbeit von Wetzig et al. sollen an dieser Stelle - auch in

Hinblick auf eventuelle künftige Studien zum Formenkreis der Rosacea - einige wenige konkrete Verbesserungsvorschläge angesprochen werden.

Um in Zukunft wichtige anamnestische Gesichtspunkte nicht zu vergessen, empfiehlt sich die Einführung eines standardisierten, spezifisch auf die Rosacea und ihre Subtypen ausgerichteten Diagnosebogens. Dieser muss keineswegs mehrere Seiten umfassen, was den zeitlichen Rahmen der ambulanten klinischen Untersuchung sprengen würde, sondern könnte ergänzend zum bereits bestehenden, allgemeinen Bogen verwendet werden.

Tab. 4 gibt einen Überblick über jene Aspekte, auf welche sich die Anamnese zusätzlich konzentrieren sollte.

1) **Zeitpunkt des erstmaligen Auftretens des Hautbefundes**
+ genaue **Klassifikation des Subtyps** (z.B. anhand der
Klassifikation nach Wilkin et al. 2002)

2) **Vorliegen anderer Subtypen der Rosacea** (Gesichts-
erythem, Papeln/Pusteln, Phymenbildung, Augen-
beteiligung)
falls ja: zeitlicher Bezug zu aktuellem Hautbefund
(früheres/begleitendes/späteres Auftreten)

3) **Triggerfaktoren**

- scharfe Speisen (z.B. Pfeffer, Chili)
- Hitze (z.B. Saunagang) / Kälte (z.B. Winterspaziergang)
- UV-Exposition (Beruf, Freizeit)
- Nikotinkonsum
falls ja: welche Menge?
welche Art von Nikotin? (Rauchen,
Schnupftabak...)
- Alkoholkonsum
falls ja: welche Menge?
welche Art von Alkohol? (Bier,
Spirituosen, Weißwein/Rotwein...)

4) gezielte Frage nach **vorausgegangener Einnahme
antibiotischer Externa/Interna und von Retinoiden**
+ **Effekt** der Therapie

5) im Rahmen der Medikamentenanamnese: Frage nach
Einnahme von Vitamin-A-Säure-Derivaten als Dauer-
bzw. Bedarfsmedikation

6) **Familienanamnese** bzgl. Rosacea
falls positiv:
wie viele Familienangehörige betroffen?
Familienangehörige/r m/w?
Erfragen des Hautbefundes des/der Familienangehörigen

- Gesichtserythem
- Papeln/Pusteln (CAVE: Abgrenzung zu Acne vulgaris,
Acne conglobata ...)
- Gewebswucherung an Nase/Stirn/Kinn (Phymenbildung)

7) **Fotodokumentation** des Befundes

Tab. 4 : Ergänzende Fragen im Rahmen der Anamnese zur Rosacea

Im Folgenden sollen nun einige der in Tab. 4 genannten Gesichtspunkte näher erläutert werden.

Hinsichtlich 2) ist beispielsweise darauf zu achten, besonderes Augenmerk auf den zeitlichen Bezug zwischen aktuellem Hautbefund und gegebenenfalls zusätzlich vorliegenden, weiteren Subtypen der Rosacea zu richten sowie genau zu dokumentieren, ob letztere vor, parallel oder erst nach dem für die ambulante Vorstellung ursächlichen Hautbefund auftraten. In diesem Kontext sollte der jeweilige Patient - in für ihn verständlichen Worten - nach zentraler Gesichtsrötung, Papel-/Pustelbildung, Entwicklung von Phymen und Ophthalmorosacea befragt werden.

Im Rahmen von 3) empfiehlt es sich, noch detaillierter als bisher auf Nikotin- und Alkoholkonsum einzugehen. Hierbei könnten Menge sowie Art des konsumierten Genussmittels - im Falle des Alkohols beispielsweise die Abgrenzung zwischen Bier und Wein bzw. den Sorten Rot- und Weißwein untereinander - von Interesse sein und Gegenstand künftiger Forschungsarbeit darstellen.

Des Weiteren sollte - wie unter 4) angeführt - routinemäßig nach vorausgegangener Einnahme antibiotischer Externa/Interna und Vorbehandlung mit Retinoiden gefragt sowie der Effekt dieser Maßnahmen dokumentiert werden - zum Beispiel in Form von „sine effectu“/„mit Teilerfolg“ usw..

Da es im Falle einer Retinoidbehandlung - insbesondere mit Isotretinoin - bei gleichzeitiger oraler Vitamin-A-Substitution zu einer Wirkungsabschwächung der Retinoide kommen kann, ist eine gesonderte Frage nach derartiger Dauer- oder Bedarfstherapie angezeigt (siehe 5)) (Allen, Bloxham 1989).

Außerdem sollte im Rahmen der Anamnese eines jeden von einer Rosacea - gleich welchen Subtyps - betroffenen Patienten eine genaue Familienanamnese hinsichtlich Zahl, Geschlecht sowie Hautbefund des/der eventuell ebenfalls erkrankten Familienangehörigen erhoben werden, um eine ausreichende Datenlage für die weitere Erforschung einer möglicherweise erblichen Komponente zu schaffen und die Rolle der Genetik in der Pathogenese der einzelnen Subtypen näher zu beleuchten (siehe 6)).

Zuletzt sei unter 7) auf die Wichtigkeit einer routinemäßigen Fotodokumentation des aktuellen Hautbefundes zum Zeitpunkt der ambulanten Erstvorstellung hingewiesen. Auf diese Weise könnte - im Falle des Rhinophyms - die Beurteilung von postoperativen Langzeitverläufen erleichtert sowie noch weiter objektiviert werden, da hierzu ein direkter Vergleich zwischen prä- und postoperativer Aufnahme möglich wäre (vgl. Wetzig et al. 2013). Bisher stand lediglich der ambulante, vor der jeweiligen Operation verfasste Befundtext als Bezugspunkt zur Verfügung. Bei anderen, konservativ zu behandelnden Subtypen der Rosacea würde eine entsprechende Fotodokumentation ebenfalls der Therapie- und Verlaufskontrolle dienen.

6. Zusammenfassung

6.1. Fragestellung

Im Rahmen vorliegender Studie wurden postoperative Langzeitverläufe nach Dermashaving bzw. Dermabrasion von Rhinophymen durch die Abteilung für Dermatologie und Venerologie des Universitätsklinikums Regensburg im Zeitraum von 2004 bis 2013 abgebildet.

6.2. Material und Methoden

Nach Sichtung der entsprechenden Ambulanz- und Stationsakten erfolgte im August 2014 der Versand eines eigens zu Studienzwecken konzipierten Fragebogens an alle 65 im Studienintervall operierten Patienten, von welchen letztendlich 38 in die Studienpopulation einbezogen werden konnten. Die in den jeweiligen Patientenunterlagen dokumentierten anamnestischen und klinischen Daten sowie insbesondere die Rückantworten aus oben genannter Patientenbefragung ermöglichten eine nachfolgende Evaluation von Langzeitergebnissen nach Dermashaving bzw. Dermabrasion. Angesichts der niedrigen Fallzahl ($n = 1$) waren verbindliche Rückschlüsse auf postoperative Verläufe nach Dermabrasion für eine entsprechende Grundgesamtheit nicht möglich.

6.3. Ergebnisse

Im betrachteten, 38 Patienten umfassenden Studienkollektiv lag ein Geschlechterverhältnis männlich/weiblich von 37:1 vor. Das Durchschnittsalter betrug 66,4 Jahre, wobei mehr als 86% der Patienten 60 Jahre oder älter waren. Zum Zeitpunkt der Operation wiesen 76,3% neben dem Rhinophym-Befund zusätzlich einen weiteren bzw. weitere Subtypen einer Rosacea auf, wohingegen sich bei 23,7% ein isoliertes Rhinophym präsentierte. Rund 76% der Patienten waren in der Vergangenheit entweder nicht oder erfolglos mit topischen bzw. systemischen Antibiotika behandelt worden. Hinsichtlich einer Vortherapie mit Retinoiden lagen uns Daten von insgesamt 37 Patienten vor; hiervon verfügte lediglich ein Patient über eine positive Medikamentenanamnese, während alle 38 Patienten eine vorausgegangene Anwendung von Glucocorticoiden gleich welcher Art verneinten. An relevanten Vorerkrankungen dokumentierten wir bei weniger als einem Drittel der Studienpopulation einen Diabetes mellitus. Im Hinblick auf das angewandte Operationsverfahren konnten wir bei insgesamt 36 Patienten auf entsprechende Daten zurückgreifen, wobei Dermashaving und Dermabrasion im Verhältnis 35:1 praktiziert worden waren. Bei allen 38 Patienten erfolgte der Eingriff in Allgemeinanästhesie, die nachfolgende Wundheilung in allen Fällen per secundam intentionem. Zu einer postoperativen Nachblutung kam es bei rund 11% der Patienten, jedoch nur in einem Fall mit Behandlungsindikation. Bei knapp 90% der Patienten handelte es sich um die erste Rhinophym-Exzision, bei den restlichen Patienten um den ersten Rezidiv-Eingriff in

unserer Abteilung. Lediglich 8% berichteten im Rahmen der Patientenbefragung über postoperative Komplikationen wie Infektion, Narben- oder Geruchsbildung. Rund 97% hatten nach der Operation entweder wenig bis keine Schmerzen, wohingegen in ca. 18% der Fälle postoperativ ein Rhinophym-Rezidiv auftrat und alle von einem Rezidiv betroffenen Patienten im Vorfeld mittels Dermashaving behandelt worden waren. In diesem Kontext konnten Rezidiv-Zeiträume hauptsächlich im mittleren Bereich, d.h. mit rund 86% zwischen 1 und 3 Jahren sowie über 3 bis 6 Jahren, verzeichnet werden. Allerdings war es in keinem der Rezidivfälle zu einer externen Rezidiv-Operation gekommen. Insgesamt erklärten sich über 97% der Patienten als sehr zufrieden bzw. zufrieden mit dem Ergebnis ihrer letzten Operation durch unsere Abteilung. Auf die Frage nach ihrer Bereitschaft zu einer erneuten Operation in unserer Klinik taten uns 37 Patienten ihre Meinung kund; hiervon konnten sich 92% gut vorstellen, im Rezidivfall erneut von uns behandelt zu werden. In vorliegender Studie betrug der durchschnittliche Nachbeobachtungszeitraum 70,9 Monate, wobei sich eine annähernd Gauß'sche Verteilung mit Maximum in mittleren Observationsbereichen von 65 bis 80 Monaten ergab.

6.4. Schlussfolgerung

Das in rund 97% der Fälle durch unsere Abteilung praktizierte Dermashaving mit nachfolgender Sekundärheilung erwies sich im postoperativen Verlauf als schmerz- sowie komplikationsarmes Verfahren mit einer verhältnismäßig geringen Rezidivquote von unter 20%. Kam

es dennoch zu erneuter Phymenbildung, ereignete sich dies in immerhin 43% der Fälle erst nach über 3 bis 6 Jahren, sodass relativ lange ein stabiles Operationsergebnis vorlag. Zudem unterzog sich während des gesamten Nachbeobachtungszeitraums keiner der von einem Rhinophym-Rezidiv betroffenen Patienten einer externen Rezidiv-Operation, was - zusammen mit der durchwegs positiven Bewertung des Operationsergebnisses und verbreiteter Bereitschaft zu einer wiederholten Operation durch unsere Abteilung - für große Zufriedenheit der Patienten mit der Behandlung in unserer Klinik spricht.

In Zukunft empfiehlt es sich, im Rahmen der ambulanten Vorstellung von Rhinophym-Patienten eine noch detailliertere Anamnese sowie eine standardisierte prä- und postoperative Fotodokumentation durchzuführen, um den Vergleich zwischen spezifischem Hautbefund vor und nach der Operation zu optimieren und Langzeitverläufe von klinischer Seite aus noch objektiver abzubilden.

7. Abbildungsverzeichnis

ABB. 1 : ERKLÄRUNGSMODELL ZUR PATHOGENESE DER ROSACEA; MODIFIZIERT NACH STEINHOFF ET AL. 2013	6
ABB. 2 : BEGLEITSCHREIBEN UND FRAGEBOGEN ZUR PATIENTEN-BEFragung „LANGZEITVERLÄUFE NACH RHINOPHYM-OPERATIONEN (2004-2013)“	40
ABB. 3 : ALTERSVERTEILUNG ZUM ZEITPUNKT DER LETZTEN OPERATION IN DER UNIVERSITÄTS-HAUTKLINIK REGENSBURG	42
ABB. 4 : ANTIBIOTISCHE VORBEHANDLUNG DER ROSACEA (TOPISCH UND/ODER SYSTEMISCH)	45
ABB. 5 : POSTOPERATIVE NACHBLUTUNG IM RAHMEN DER STATIONÄREN VERSORGUNG	49
ABB. 6 : KOMPLIKATIONEN IM POSTOPERATIVEN VERLAUF	51
ABB. 7 : SCHMERZEN IM POSTOPERATIVEN VERLAUF	52
ABB. 8 : BEREITSCHAFT ZU EINER ERNEUTEN OPERATION	55
ABB. 9 : NACHBEOBACHTUNGSINTERVALL	56

8. Literaturverzeichnis

- Abram K, Silm H, Maaroo H-I, Oona M (2010): Risk factors associated with rosacea. *J Eur Acad Dermatol Venereol* 24(5), 565-571.
- Allen JG, Bloxham DP (1989): The pharmacology and pharmacokinetics of the retinoids. *Pharmacol Ther* 40(1), 1-27.
- Basra MKA, Finlay AY (2014): Impact of Rosacea on Quality of Life. In: Zouboulis CC, Katsambas AD, Kligman AM (Hrsg.): *Pathogenesis and Treatment of Acne and Rosacea*. Heidelberg [u.a.]: Springer, 743-747.
- Chauhan N, Ellis DAF (2013): Rosacea. Pathophysiology and Management Principles. In: Hom DB, Ingraffea A (Hrsg.): *Facial skin - Contemporary Topics for the Surgeon*. Philadelphia, Pa: Elsevier, 127-136.
- Cheung KP, Taylor KR, Jameson JM (2012): Immunomodulation at epithelial sites by obesity and metabolic disease. *Immunol Res* 52(3), 182-199.
- Curnier A, Choudhary S (2004): Rhinophyma: dispelling the myths. *Plast Reconstr Surg* 114(2), 351-354.
- Evans CC, High WA (2012): *Skin diseases in the elderly*. London: Manson.
- Fishman JM, Kundu S, Draper M (2009): 'A close shave' -- use of a disposable razor blade in the management of rhinophyma. *Ann R Coll Surg Engl* 91(2), 167.
- Fitzpatrick RE, Goldman MP (1999): Carbon Dioxide Laser Surgery. In: Goldman MP, Fitzpatrick RE (Hrsg.): *Cutaneous Laser Surgery*. 2. Aufl. St. Louis [u.a.]: Mosby, 279-337.
- Fritsch P (2004): *Dermatologie, Venerologie. Grundlagen, Klinik, Atlas*. 2., vollst. überarb. Aufl. Berlin [u.a.]: Springer.
- Fry L (1997): *An atlas of dermatology*. New York [u.a.]: Parthenon Publ. Group.
- Furukawa M, Kanetou K, Hamada T (1994): Rhinophyma in Japan. *Int J Dermatol* 33(1), 35-37.

- Goldberg DJ, Berlin AL (2012): *Acne and rosacea. Epidemiology, diagnosis and treatment*. London: Manson.
- Gollnick H, Blume-Peytavi U, Szabo EL, Meyer K-G, Hauptmann P, Popp G et al. (2010): Systemic isotretinoin in the treatment of rosacea - doxycycline- and placebo-controlled, randomized clinical study. *J Dtsch Dermatol Ges* 8(7), 505-515.
- Hammes S (2013): Benigne Tumoren und organoide Nävi. In: Raulin C, Karsai S (Hrsg.): *Lasertherapie der Haut*. Berlin [u.a.]: Springer, 69-84.
- Hohenleutner U, Landthaler M (2006): Benigne Tumoren. In: Landthaler M, Hohenleutner U (Hrsg.): *Lasertherapie in der Dermatologie*. 2., vollst. überarb. Aufl. Heidelberg: Springer, 119-124.
- Husein-ElAhmed H, Armijo-Lozano R (2013): Management of severe rhinophyma with sculpting surgical decortication. *Aesth Plast Surg* 37(3), 572-575.
- Ioffreda MD (2009): Inflammatory Diseases of Hair Follicles, Sweet Glands, and Cartilage. In: Elder DE (Hrsg.): *Lever's histopathology of the skin*. 10. Aufl. Philadelphia [u.a.]: Lippincott, Williams & Wilkins, 459-501.
- Jansen T, Plewig G (1997): Rosacea: classification and treatment. *J R Soc Med* 90(3), 144-150.
- Jansen T, Sander CA, Plewig G (2003): Follikelgebundene entzündliche Dermatosen. In: Kerl H et al. (Hrsg.): *Histopathologie der Haut*. Berlin [u.a.]: Springer, 289-324
- Kaufmann R, Podda M, Landes E (2011): *Dermatologische Operationen. Farbatlas und Lehrbuch der Hautchirurgie*. 4., aktualisierte und erw. Aufl. Stuttgart [u.a.]: Thieme.
- Kempiak SJ, Lee PW, Pelle MT (2009): Rhinophyma treated with cryosurgery. *Dermatol Surg* 35(3), 543-545.
- Khaled A, Hammami H, Zegloui F, Tounsi J, Zermani R, Kamoun MR, Fazaa B (2010): Rosacea: 244 Tunisian cases. *Tunis Med* 88(8), 597-601.

Kyriakis KP, Palamaras I, Terzoudi S, Emmanuelides S, Michailides C, Pagana G (2005): Epidemiologic aspects of rosacea. *J Am Acad Dermatol* 53(5), 918-919.

Lazzeri D, Colizzi L, Licata G, Pagnini D, Proietti A, Ali G et al. (2012): Malignancies within rhinophyma: report of three new cases and review of the literature. *Aesth Plast Surg* 36(2), 396-405.

Lazzeri D, Larcher L, Huemer GM, Riml S, Grassetti L, Pantaloni M et al. (2013): Surgical correction of rhinophyma: comparison of two methods in a 15-year-long experience. *J Craniomaxillofac Surg* 41(5), 429-436.

Lomeo PE, McDonald JE, Finneman J (2005): Obstructing rhinophyma: a case report. *Otolaryngol Head Neck Surg* 133(5), 799-800.

Maurer G (1967): Dangers and complications of cortisone therapy. *Langenbecks Arch Surg* 319, 147-155.

Melnik B, Jansen T (2012): Akne und Rosazea. In: Plewig G et al. (Hrsg.): *Braun-Falco's Dermatologie, Venerologie und Allergologie*. Bd. 2. 6., überarb. und erw. Aufl. Berlin [u.a.]: Springer, 1197-1229.

Odom R, Dahl M, Dover J, Draelos Z, Drake L, Macsai M et al. (2009): Standard management options for rosacea, part 2: options according to subtype. *Cutis* 84(2), 97-104.

Park H, Del Rosso JQ (2011): Use of oral isotretinoin in the management of rosacea. *J Clin Aesthet Dermatol* 4(9), 54-61.

Payne WG, Wang X, Walusimbi M, Ko F, Wright TE, Robson MC (2002): Further evidence for the role of fibrosis in the pathobiology of rhinophyma. *Ann Plast Surg* 48(6), 641-645.

Petres J, Rompel R (Hrsg.) (2007): *Operative Dermatologie. Lehrbuch und Atlas*. 2., erw. und vollst. überarb. Aufl. Heidelberg: Springer.

Porst R (2014): *Fragebogen. Ein Arbeitsbuch*. 4. Aufl. Wiesbaden: VS, Verl. für Sozialwiss.

Prado R, Funke A, Bingham J, Brown M, Ramsey Mellette J (2013): Treatment of severe rhinophyma using scalpel excision and wire loop tip electrosurgery. *Dermatol Surg* 39(5), 807-810.

Raab-Steiner E, Benesch M (2012): *Der Fragebogen. Von der Forschungsidee zur SPSS-Auswertung*. 3., aktualisierte und überarb. Aufl. Wien: facultas.wuv

Raguse JD, Schwerdtner O, Klein M, Schrader T, Bier J (2004): Esthetic rehabilitation of rhinophyma. *MKG* 8(1), 24-27.

Sadick H, Goepel B, Bersch C, Goessler U, Hoermann K, Riedel F (2008): Rhinophyma: diagnosis and treatment options for a disfiguring tumor of the nose. *Ann Plast Surg* 61(1), 114-120.

Sadick H, Riedel F, Bran G (2011): Rhinophym bei Rosacea. Was leistet die operative Therapie? *Hautarzt* 62(11), 834-841.

Schnell R (2012): *Survey-Interviews. Methoden standardisierter Befragungen*. 1. Aufl. Wiesbaden: VS, Verl. für Sozialwiss.

Schüürmann M, Wetzig T, Wickenhauser C, Ziepert M, Kreuz M, Ziemer M (2015): Histopathology of rhinophyma - a clinical-histopathologic correlation. *J Cutan Pathol* 42(8), 527-535.

Silvis NG, Zachary CB (1990): Occult basal-cell carcinoma within rhinophyma. *Clin Exp Dermatol* 15(4), 282-284.

Sobotka A, Lehmann P (2009): Rosazea 2009. Neue Erkenntnisse zur Pathophysiologie, klinische Manifestationsformen und Therapiestrategien. *Hautarzt* 60(12), 999-1009.

Steinhoff M, Buddenkotte J, Aubert J, Sulk M, Novak P, Schwab VD et al. (2011): Clinical, cellular, and molecular aspects in the pathophysiology of rosacea. *J Invest Dermatol Symp Proc* 15(1), 2-11.

Steinhoff M, Schaubert J, Leyden JJ (2013): New insights into rosacea pathophysiology: a review of recent findings. *J Am Acad Dermatol* 69(6 Suppl 1), S15-26.

Stucker FJ, Hoasjoe D, Goco PE (1999): Evolution of the management of rhinophyma and related diseases. In: Maniglia AJ, Stucker FJ, Stepnick DW (Hrsg.): *Surgical reconstruction of the face and anterior skull base*. Philadelphia [u.a.]: Saunders, 275-281.

Wetzig T, Averbek M, Simon JC, Kandler M (2013): New rhinophyma severity index and mid-term results following shave excision of rhinophyma. *Dermatology* 227(1), 31-36.

Whiting DA, Parker DC, Reizenauer AK, Solomon AR (2010): Disorders of Cutaneous Appendages. In: Barnhill RL et al. (Hrsg.): *Dermatopathology*. 3. Aufl. New York [u.a.]: McGraw-Hill, 213-249.

Wilkin J, Dahl M, Detmar M, Drake L, Feinstein A, Odom R, Powell F (2002): Standard classification of rosacea: Report of the National Rosacea Society Expert Committee on the Classification and Staging of Rosacea. *J Am Acad Dermatol* 46(4), 584-587.

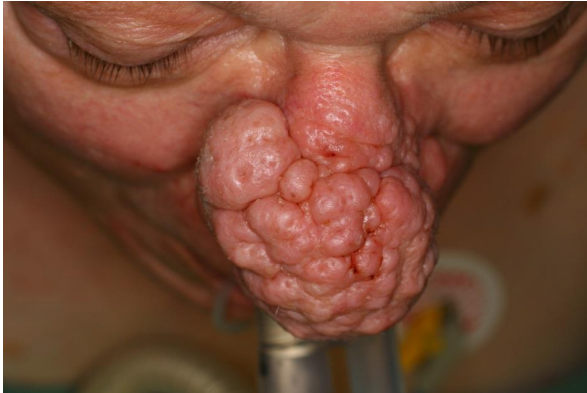Wollina U, Verma SB (2009): Rosacea and rhinophyma: not curse of the Celts but Indo Eurasians. *J Cosmet Dermatol* 8(3), 234-235.

Wollina U, Verma SB (2014a): Rhinophyma: A Variation of Rosacea? In: Zouboulis CC, Katsambas AD, Kligman AM (Hrsg.): *Pathogenesis and Treatment of Acne and Rosacea*. Heidelberg [u.a.]: Springer, 661-664.

Wollina U, Verma SB (2014b): Treatment of Rhinophyma. In: Zouboulis CC, Katsambas AD, Kligman AM (Hrsg.): *Pathogenesis and Treatment of Acne and Rosacea*. Heidelberg [u.a.]: Springer, 729-731.

9. Anhang

Anhang 1: Patient W. K., Nachbeobachtungszeitraum 77 Monate

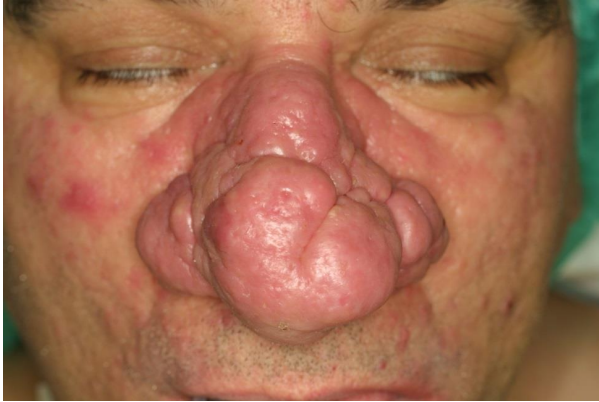


A-1 Abb. 1 : Präoperativer Hautbefund

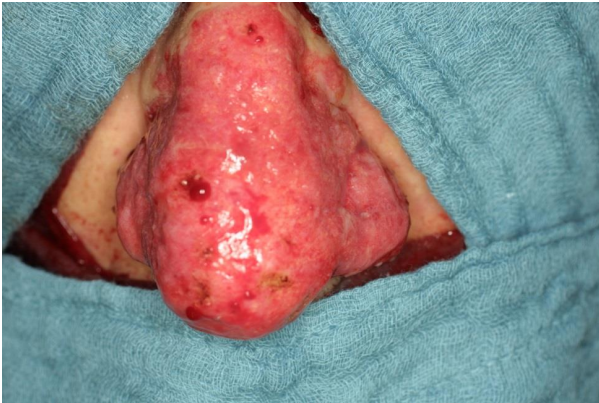

A-1 Abb. 2 : Postoperativer Hautbefund

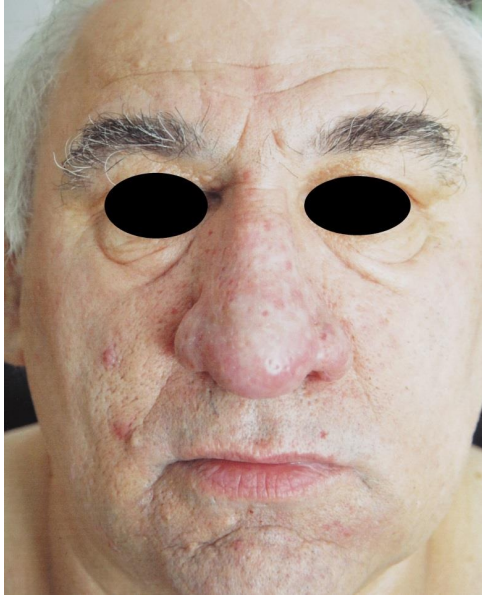Anhang 2: Patient A. K., Nachbeobachtungszeitraum 81 Monate



A-2 Abb. 1 : Präoperativer Hautbefund

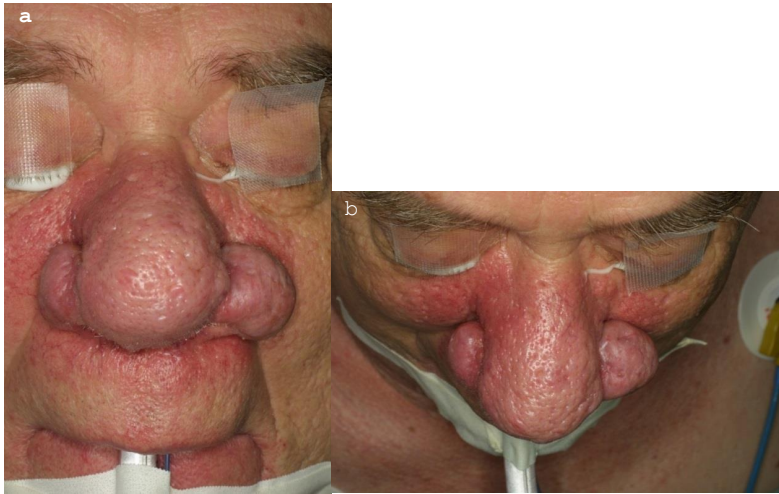


A-2 Abb. 2 : Intraoperativer Hautbefund



A-2 Abb. 3 : Postoperativer Hautbefund

Anhang 3: Patient M.Z., Nachbeobachtungszeitraum 126 Monate



**A-3 Abb. 1 : Präoperativer Hautbefund.
a Ansicht von frontal.
b Ansicht von oben.**



A-3 Abb. 2 : Postoperativer Hautbefund

II. Langzeitverläufe nach Operationen aufgrund einer Akne inversa

1. Einleitung

Ein Blick in die Fachliteratur der vergangenen Jahre und Jahrzehnte offenbart nach nur kurzer Zeit, um welch vielseitiges, in seinem gesamten Spektrum schwer zu erfassendes und letzten Endes auch umstrittenes Krankheitsbild es sich im Falle der Akne inversa handelt. Seit ihrer erstmaligen schriftlichen Erwähnung Anfang des vorletzten Jahrhunderts stellt oben genannte Erkrankung immer wieder Potential für - teils heftige - Auseinandersetzungen in der Fachwelt dar. So sind Gesichtspunkte wie Epidemiologie und Histologie, v. a. aber die genaue Ätiologie und Pathogenese, das erfolgversprechendste therapeutische Vorgehen und - nicht zu vergessen - die Begrifflichkeit „Akne inversa“ an sich Gegenstand kontroverser Diskussionen.

Vorliegende Studie soll einen orientierenden Überblick über die für das Verständnis des Krankheitsbildes zentralen Aspekte geben und - darauf aufbauend - anhand eines definierten Patientenkollektivs Langzeitergebnisse nach operativer Behandlung einer Akne inversa durch die Abteilung für Dermatologie des Universitätsklinikums Regensburg aufzeigen.

1.1. Krankheitsbild Akne inversa

Im Folgenden gilt es, oben genannte dermatologische Erkrankung im Kontext des Formenkreises der Akne sowie unter epidemiologischen, ätiologischen, pathogenetischen, klinischen, histologischen und therapeutischen Gesichtspunkten näher zu beleuchten.

1.1.1. Definition

Der 1989 von Plewig und Steger geprägte Begriff „Akne inversa“ beschreibt eine entzündliche Reaktion der Terminalhaarfollikel - vornehmlich in intertriginösen Arealen wie Axilla, Leisten, Perineal- bzw. Perianalbereich, submammär, genital, gluteal und femoral - mit konsekutiver Ausbildung furunkuloider Knoten, konfluierender Abszesse und eines ausgedehnten Systems kommunizierender Fistelgänge (Petres, Rompel 2007; Plewig, Kligman 1994; Melnik, Jansen 2012). In der Literatur wird der natürliche Verlauf der Erkrankung zumeist als chronisch progredient, im schlimmsten Falle sogar als cicatrisierend-mutilierend und ohne dauerhafte Chance auf Spontanheilung angegeben (Ulrich et al. 2014; Revuz et al. 2008; Petres, Rompel 2007; Zouboulis et al. 2012). Die Bezeichnung „invers“ rührt von der spezifischen Lokalisation der für das Krankheitsbild typischen Läsionen, welche v. a. im Bereich der Intertrigines - und somit in zur pathogenetisch verwandten Akne vulgaris gerade entgegengesetzten Arealen - vorliegen; letztere präsentiert sich üblicherweise an der talgdrüsenreichen Haut des oberen Rückens, der Brust und des Gesichtes (Sellheyer, Krahl 2005). Darüber hinaus existieren eine Vielzahl historischer Synonyme - u. a.

„Morbus Verneuil“ oder „Pyodermia fistulans sinifica“ -, wobei der teils heute noch weit verbreitete Begriff der sogenannten „Hidradenitis suppurativa“ die wahrscheinlich bedeutendste Rolle spielt (Kaufmann et al. 2011; Jansen et al. 2003; Sellheyer, Krahl 2005). An dieser Stelle sei auf die unter 1.1.4. im Detail erläuterte geschichtliche Entwicklung verschiedener Erklärungsansätze zu Ätiologie und Pathogenese sowie auf die daraus resultierenden Veränderungen in der Namensgebung der Erkrankung verwiesen.

Zugunsten einer einheitlichen Terminologie entschieden wir uns im Rahmen der nachfolgenden Ausführungen für die Bezeichnung „Akne inversa“ als adäquate Beschreibung des vorliegenden Krankheitsbildes.

1.1.2. Einordnung in den Formenkreis der Akne

Aktuell wird die Akne inversa in den Formenkreis der Akne eingeordnet. Als Teil der von Shelley, Kligman und Pillsbury geprägten „Aknetriade“ - ursprünglich bestehend aus Akne conglobata, abszedierender Perifollikulitis und Akne inversa und später durch Plewig um den Pilonidalsinus zur „Aknetetrade“ erweitert - zählt oben genannte Hautkrankheit zu den follikulären Okklusionssyndromen (Plewig, Kligman 1994). Diese im Hinblick auf Pathogenese sowie histopathologische Befunde ähnlichen Erkrankungen sind durch ihre jeweilige, spezifische Lokalisation charakterisiert; während sich die Akne conglobata in Form fluktuierender, Eiter absondernder Knoten, weit in die Tiefe reichender Abszesse und Formation eines fuchsbauartigen Gangsystems vornehmlich an Rücken, Gesäß und Brust manifestiert, verläuft eine Perifolliculitis capitis abscedens et suffodiens unter vergleichbarem Erscheinungsbild - jedoch

am Kapillitium (Lucas 2009). Der Sinus pilonidalis wiederum stellt einen in der Analfalte befindlichen Fistelgang dar (Plewig, Kligman 1994). Nicht selten treten zeitgleich mehrere der insgesamt vier Komponenten der „Aknetetrade“ auf, was die im Vorfeld angesprochene Vermutung einer verwandtschaftlichen Beziehung der Krankheitsbilder bestärkt (Lucas 2009).

1.1.3. Epidemiologie

Laut aktueller Datenlage zur Epidemiologie der Akne inversa handelt es sich hierbei um ein bis dato in seiner genauen Häufigkeit nur schwer zu erfassendes und möglicherweise unterschätztes Krankheitsbild; als potentielle Gründe werden in diesem Zusammenhang insbesondere ärztliche Fehldiagnosen - so beispielsweise die fälschliche Annahme einer Furunkulose und daraus resultierend eine unnötige, teils jahrelange Verzögerung adäquater therapeutischer Maßnahmen - und die Scham vieler Patienten, mit ihrem spezifischen Hautbefund einen Mediziner zu konsultieren, angeführt (Plewig, Kligman 1994; Vlassova et al. 2015). Die ungefähre Prävalenz der Erkrankung bewegt sich demnach - in Abhängigkeit von Quelle bzw. Autor, Registrierung als Punkt- oder 1-Jahres-Prävalenz - zwischen 1 und 4 % (Revuz et al. 2008; Jemec et al. 1996; Melnik, Jansen 2012). Auch hinsichtlich der Geschlechterverteilung existieren kontroverse Ansichten. Während einige Autoren ein Verhältnis weiblich/männlich von 2:1 bis hin zu > 3:1 beschreiben, wird an anderer Stelle wiederum eine mögliche Prädominanz auf Seiten der Männer in Betracht gezogen (Jemec, Kimball 2015; Vlassova et al. 2015; Schrader et al. 2014; Melnik, Jansen 2012; Petres, Rompel 2007). Die Erklärung für oben genannte Unterschiede

könnte eventuell darin bestehen, dass Lokalisationen mit geschlechtsspezifisch vorrangigem Befall - z. B. der Perianalbereich bei männlichen oder genito-inguino-femorale Areale bei weiblichen Patienten - in verschiedenen Studien verschieden stark vertreten waren und konsekutiv zu einer Unter- oder Überrepräsentation des vornehmlich betroffenen Geschlechtes führten (Melnik, Jansen 2012; Jemec et al. 1996; Kelly 1994; Ulrich et al. 2014). In Bezug auf die Prävalenz in größeren ethnischen Gruppen scheint die Erkrankung, welche sich in der Regel nach der Pubertät bzw. im jungen Erwachsenenalter - hier v. a. zwischen dem 2. und 4. Lebensjahrzehnt und bei Frauen tendenziell früher als bei Männern - erstmalig manifestiert, etwa doppelt so häufig bei Schwarzen als bei Weißen vorzuliegen (Wang et al. 2010; Petres, Rompel 2007; Ingram 2016; Schrader et al. 2014; Reeder et al. 2014; Vlassova et al. 2015).

1.1.4. Ätiologie, Histologie und aktuelle Erklärungsmodelle zur Pathogenese

Wie bereits eingangs erwähnt warfen und werfen die genaue Ätiologie und Pathogenese der Akne inversa - damals wie heute - eine Vielzahl von Fragen auf, welche in Zukunft noch ausführlicher Klärung bedürfen.

Abb. 1 fasst verschiedene, gegenwärtig und in den letzten Jahren im Rahmen der Ursachenforschung formulierte Modelle in vereinfachter Form graphisch zusammen.

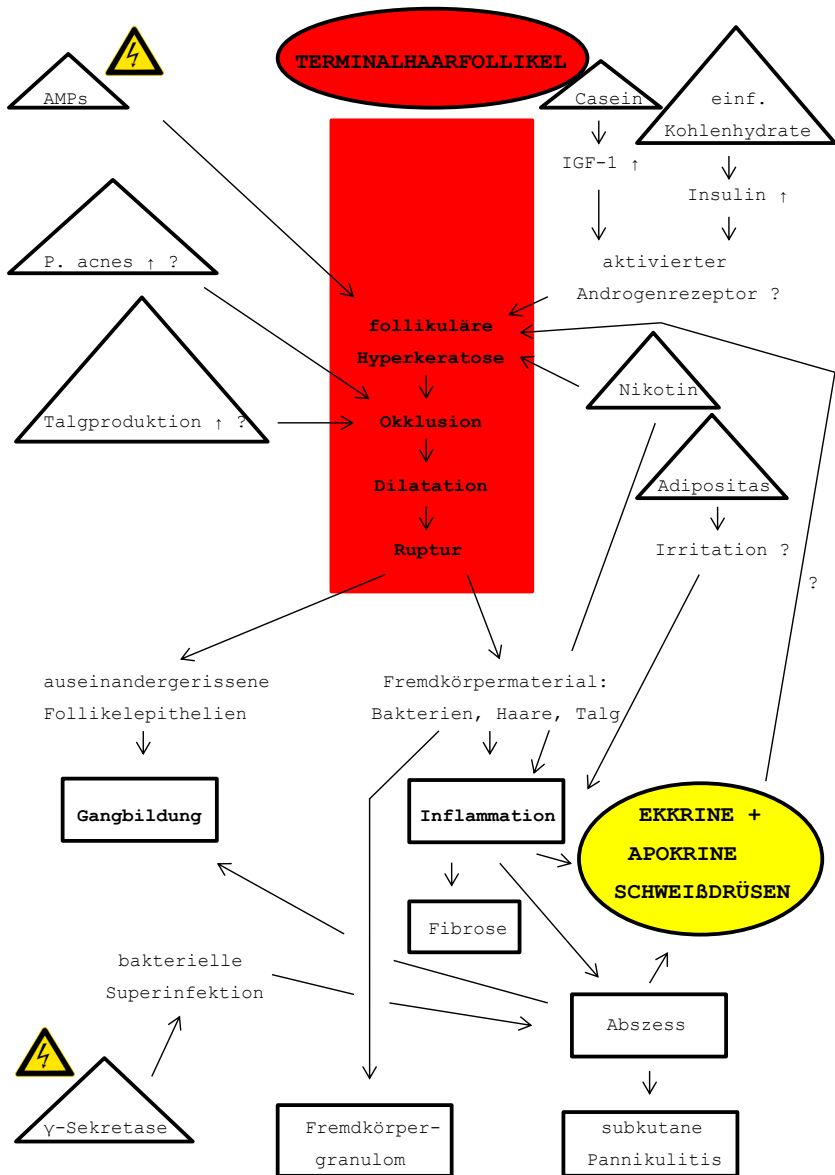


Abb. 1 : Erklärungsmodell zu Ätiologie und Pathogenese der Akne inversa

In Abb. 1 stehen aktuelle Erklärungsansätze im Fokus, welche dahingehend übereinstimmen, dass in den sogenannten Terminalhaarfollikeln - einem Bestandteil der Haar-Talgdrüsen-Einheit - die zentrale (Angriffs-) Struktur in der Pathogenese der Akne inversa zu suchen ist. Dies ermöglicht eine Abgrenzung zur ebenfalls zum Formenkreis der Akne zählenden Akne vulgaris; während beiden Krankheitsbildern eine follikuläre Verhornungsstörung mit konsekutiver Okklusion im infundibulären Bereich zugrunde liegt, sind im Falle der Akne vulgaris initial nicht die Terminalhaar-, sondern vielmehr die Talgdrüsenfollikel von der Pathologie betroffen (Plewig, Kligman 1994; Sellheyer, Krahl 2005). Lange Zeit herrschte die verbreitete Meinung vor, die Akne inversa nehme ihren Ausgang primär in den apokrinen Schweißdrüsen, wovon der zum Teil noch heute gebräuchliche Begriff „Hidradenitis suppurativa“ zeugt (Sellheyer, Krahl 2005; Kaufmann et al. 2011). Wenngleich viele Autoren gegenwärtig eine lediglich sekundäre, im Rahmen inflammatorischer Prozesse erklärable Beteiligung apokriner und ekkriner Schweißdrüsen vermuten, schließen Kurzen et al. eine aktive pathogenetische Rolle - beispielsweise über Veränderung des apokrinen Schweißdrüsensekretes - nicht gänzlich aus (Melnik, Jansen 2012; Plewig, Kligman 1994; Kurzen et al. 2008). Oben genannte follikuläre Hyperkeratose und Okklusion führen aufgrund des fehlenden Sekretabflusses im Verlauf zur Dilatation des Follikels mit nachfolgender Ruptur desselben; hierdurch kommt es zu einer beachtlichen Freisetzung von Fremdmaterial - u. a. Talg, Haare und Bakterien -, was wiederum eine von Neutrophilen, Lymphozyten sowie Histiozyten dominierte Entzündungsreaktion bedingt (Plewig, Kligman 1994; Lucas

2009). Konzentriert sich die Inflammation allein auf die direkte perifollikuläre Umgebung, kann mitunter eine weitere Ausbreitung durch Ausbildung eines von mehrkernigen Riesenzellen umsäumten Fremdkörpergranuloms verhindert werden; andernfalls droht ausgeprägte, aller Wahrscheinlichkeit nach durch bakterielle Superinfektion getriggerte Abszessformation mit Ausdehnung bis in die Subkutis oder gar bis zur Muskelfaszie (Sellheyer, Krahl 2005; Jansen et al. 2003; Lucas 2009; Plewig, Kligman 1994). Trotz des Bestrebens des Organismus, die teils überschießende Entzündung einzudämmen und die Integrität des Gewebes wiederherzustellen - erkennbar anhand fibrotischer Umbauvorgänge -, schreiten die einmal entstandenen Abszesse praktisch unaufhaltsam fort und greifen sekundär auch auf Schweißdrüsen über (Danby et al. 2015; Petres, Rompel 2007). Die für die Akne inversa charakteristischen, fuchsbauartigen Fistelgänge zwischen Epidermis und tiefer gelegenen Schichten entstehen ebenfalls auf dem Boden soeben beschriebener, einschmelzender Prozesse; darüber hinaus stellen jene, im Rahmen der initialen Follikelruptur versprengten Follikelepithelzellen durch ihren Versuch, Abszessgewebe zu begrenzen, einen weiteren wichtigen Faktor hinsichtlich der Gangbildung dar (Melnik, Jansen 2012; Plewig, Kligman 1994; Jansen et al. 2003).

Soweit die aktuelle Datenlage zu zentralen histopathologischen Abläufen - bleibt noch die Frage nach spezifischen Triggern der Entzündung und möglichen Ursachen für follikuläre Verhornungsstörung bzw. Okklusion. In Bezug auf die Hyperkeratose werden unterschiedliche Auslöser und Mechanismen diskutiert - beispielsweise vermehrte Keratinozytenproliferation durch Einwirkung von Nikotin oder dysregulierte antimikrobielle

Peptide (AMPs); des Weiteren könnten die in Molkereiprodukten enthaltenen, hoch aufgespaltenen Zucker und Substanzen wie Casein dahingehend eine Rolle spielen, als auch sie im Verdacht stehen, über eine indirekte Aktivierung von Androgenrezeptoren an der follikulären Verhornungsstörung beteiligt zu sein (Zouboulis et al. 2012; Kurzen et al. 2008; Danby 2015). Demgegenüber sieht die Literatur in einer gesteigerten Talgproduktion bzw. Besiedelung mit *Propionibacterium acnes* potentielle Verantwortliche für die unmittelbare Okklusion des Follikels (Kurzen et al. 2008). Als zentrale Einflussfaktoren im Hinblick auf Entstehung und Aufrechterhaltung des entzündlichen Geschehens gelten Adipositas - wohl v. a. die damit verbundene, chronische Irritation im Bereich aufeinanderliegender Hautfalten -, der durch enge Kleidung, Rasur oder Gebrauch von Deodoranzien hervorgerufene Okklusiveneffekt sowie insbesondere eine persistierende, die Abszessausbreitung begünstigende, bakterielle Superinfektion (Melnik, Jansen 2012; Plewig, Kligman 1994). In einer polnischen Studie wiesen Matusiak et al. für letztere das Vorhandensein einer Mischflora nach, wobei *Staphylococcus epidermidis*, *Proteus mirabilis*, *Staphylococcus aureus* und *Enterococcus faecalis* die am häufigsten isolierten Keime darstellten (Matusiak et al. 2014). Im Laufe der vergangenen Jahre rückte zudem die genetische Grundlage der Akne inversa mehr und mehr in den Fokus der Forschung. Zum jetzigen Zeitpunkt wird zwischen einer familiären Form - Schrader et al. berichten zum Beispiel von einer positiven Familienanamnese bei mehr als einem Drittel ihrer Studienpopulation - mit vermutlich autosomal-dominantem Erbgang und sporadischen Mutationen unterschieden; in diesem Kontext identifizierten Wang et al. die sogenannte

γ -Sekretase, eine Transmembranprotease bestehend aus den vier Proteinuntereinheiten Presenilin 1, Presenilin enhancer 2 (PEN2), Nicastrin (NCT) und Anterior pharynx defective 1 (APH1), als vornehmlich von den Mutationen betroffenes Enzym. Durch u. a. Deletion einzelner Basen in den für die jeweilige Untereinheit kodierenden Genen scheint es zum Funktionsverlust der γ -Sekretase zu kommen, konsekutiv zu einer verminderten Aktivierung des Notch-Signalweges und letzten Endes zu herabgesetzter Expression antimikrobieller Peptide aufgrund geringerer Aktivierung CD4⁺-T-Zellen und eingeschränkter Produktion von Interleukin 22; dies kann wiederum langwierige bakterielle Infektionen - wie bereits oben erwähnt ein wichtiger Kofaktor der Inflammation - zur Folge haben (Wang et al. 2010; Melnik, Jansen 2012; Schrader et al. 2014).

Abschließend bleibt gerade im Hinblick auf die Ätiologie der Erkrankung zu konstatieren, dass künftig v. a. die Assoziation, aber auch eine mögliche Kausalitätsbeziehung zwischen Nikotinkonsum bzw. Body-Mass-Index und Akne inversa - Gesichtspunkte, welche seit jeher sehr kontrovers diskutiert werden, - nochmaliger, intensiver Forschungsarbeit bedürfen (Revuz et al. 2008; Ingram 2016; Plewig, Kligman 1994).

1.1.5. Klinik, Diagnostik und Komplikationen

Klinisch präsentiert sich die Akne inversa zunächst in Form einzelner bis multipler, schmerzhafter, fluktuierender Nodi; mit Fortschreiten der Erkrankung kommt es zu vermehrter Bildung ausgedehnter Abszesse sowie eines weit verzweigten Systems fistulierender Gänge, worin letztlich die Ursache für chronische Verläufe gesehen wird (Melnik, Jansen 2012; Sellheyer,

Krahl 2005). Aus den Fistelgängen selbst kann eine Absonderung von fötide riechendem, teils blutig tingiertem Pus, serösem Sekret oder auch Talg erfolgen, während das Krankheitsbild in seiner schwersten Ausprägung v. a. durch flächige Narbenstränge und daraus resultierende Kontrakturen bestimmt ist (Petres, Rompel 2007; Ingram 2016). Unter den typischen, vornehmlich intertriginösen Lokalisationen - u. a. genital, perianal, submammär und femoral - scheinen insbesondere axillärer und inguinaler Befall mit einem hohen Risiko für oben genannte Narbenkontrakturen einherzugehen (Schrader et al. 2014; Plewig, Kligman 1994).

Vor einigen Jahren unternahmen Canoui-Poittrine et al. zudem den Versuch, potentielle Subtypen der Akne inversa zu identifizieren und diese hinsichtlich Lokalisation sowie jeweils vorherrschender Effloreszenzen voneinander abzugrenzen; hieraus ergab sich schließlich eine Unterteilung in die drei Hauptgruppen „axillär-mammär“, „follikulär“ sowie „gluteal“, wobei die axillär-mammäre Unterform nach Ansicht der Autoren das typische, die beiden anderen Subtypen hingegen ein atypisches Bild der Erkrankung bieten (Canoui-Poittrine et al. 2013).

Die Diagnose der Akne inversa erfolgt in der Regel klinisch anhand des Vorliegens der oben angeführten, charakteristischen Hautbefunde im Bereich von mindestens einer der genannten Prädilektionsstellen; zusätzlich müssen die Kriterien der Chronizität und rezidivierenden Erkrankung erfüllt sein (van der Zee, Jemec 2015). Weiteren Informationsgewinn - beispielsweise zum Ausmaß der Gewebeeinfiltration durch Fistelgänge - versprechen Sonographie und MRT; laborchemisch zeigt sich zumeist nur eine unspezifische Entzündungsreaktion mit erhöhter Blutsenkungsgeschwindigkeit, Leukozytose und

gegebenenfalls Anämie (Melnik, Jansen 2012; Plewig, Kligman 1994).

Im Prozess der Diagnosefindung verdienen überdies mögliche Differentialdiagnosen wie extraintestinale Manifestation eines Morbus Crohn - insbesondere bei perianalem Befall von Relevanz -, Lymphogranuloma inguinale, Tuberculosis cutis colliquativa, Aktinomykose, tiefe Trichophytien und - nicht zu vergessen - Furunkel und Karbunkel besondere Beachtung (Melnik, Jansen 2012; Breuninger, Wienert 2001). Die teils schwierige Unterscheidung zwischen rezidivierender Furunkel- bzw. Karbunkelbildung und Akne inversa gelingt anhand des Nachweises von Fistelgängen, welche in fortgeschrittenen Stadien der Akne inversa vorhanden sind, bei den beiden anderen Krankheitsbildern jedoch fehlen (Plewig, Kligman 1994; Petres, Rompel 2007).

Letzten Endes können im Rahmen der Erkrankung auch eine Vielzahl schwerwiegender Komplikationen auftreten; neben den unter 1.1.7. dargestellten psychosozialen Komorbiditäten zählen hierzu sekundäre Amyloidose, spinozelluläres Karzinom - häufig mit Manifestation als Marjolin-Ulkus in anogenitalen Arealen -, Elephantiasis im Genitalbereich, bakterielle Meningitis, Pneumonie, Hypoproteinämie, Erysipel, Weichteilphlegmone, Strikturen von Urethra, Anus und Rektum, pararektale und paraurethrale Fisteln (Melnik, Jansen 2012; Jansen et al. 2003; Kelly 1994; Plewig, Kligman 1994; Zouboulis et al. 2012).

1.1.6. Klinische Einteilung des Schweregrades

Zur orientierenden klinischen Einschätzung des Schweregrades einer Akne inversa dient u. a. die Einteilung nach Hurley in drei Stadien. Stadium I steht in diesem Kontext für ein verhältnismäßig leichtes Krankheitsgeschehen mit vereinzelt oder multiplen Abszessen ohne Bildung narbiger Stränge; demgegenüber liegen in Stadium II bereits solitäre oder multiple Narbenstränge und somit eine mittelgradige Erkrankung vor, während diffuse Abszesse einhergehend mit ausgedehnten, narbigen Infiltraten und konsekutiven Bewegungseinschränkungen Stadium III zur schwersten Verlaufsform machen (Melnik, Jansen 2012; Ingram 2016).

Als mögliche Alternative zu oben genannter Klassifikation nach Hurley oder zum ebenfalls im klinischen Setting gebräuchlichen Sartorius-Score könnte in Zukunft auch das erst jüngst von Zouboulis et al. entwickelte „International HS [Hidradenitis suppurativa] Severity Scoring System“ - kurz IHS4 - zur Anwendung kommen, welches eine dynamische, schnelle und einfache Erfassung der Krankheitsschwere sowohl im praktischen als auch im Forschungsbereich verspricht (Zouboulis et al. 2017).

1.1.7. Psychische Dimension

Die aus der Erkrankung resultierenden Schmerzen, funktionellen und ästhetischen Einschränkungen führen bei den Betroffenen häufig zu einer erheblich verminderten Lebensqualität; darüber hinaus steigt das Risiko einer Alkohol- bzw. Nikotinabhängigkeit, sozialer Isolation sowie familiärer und beruflicher Probleme (Melnik, Jansen 2012; Ulrich et al. 2014). Kurek et al. untersuchten in diesem Kontext zudem die Prävalenz einer Depression - mit alarmierendem Ergebnis: Im betrachteten Kollektiv wiesen

38,6 % der Patienten mit Akne inversa eine depressive Symptomatik auf; rund 67 % davon waren jünger als 34 Jahre. Des Weiteren konnte ein signifikanter Zusammenhang zwischen - einerseits - Grad der Depression und - andererseits - Schweregrad der Krankheit, CRP-Wert, Angst sowie sexueller Dysfunktion festgestellt werden. Im Vergleich zu anderen chronischen Dermatosen - u. a. Psoriasis oder atopisches Ekzem - ist das Ausmaß einer Depression im Rahmen einer Akne inversa laut Kurek et al. sogar als noch größer einzustufen. Umso wichtiger erscheint die rechtzeitige Wahrnehmung und korrekte Deutung von depressiven Warnsymptomen, beispielsweise durch regelmäßiges Screening mittels spezieller Fragebögen und gezielter Fragen des behandelnden Arztes (Kurek et al. 2013).

1.1.8. Therapiemöglichkeiten

Die Therapie der Akne inversa richtet sich - unter Berücksichtigung von Patientenwunsch, Komorbiditäten, Kontraindikationen und eventuellen Vorbehandlungen - im Wesentlichen nach dem vorliegenden Krankheitsstadium bzw. der jeweiligen Schwere der Erkrankung (Alhusayen, Shear 2015). In diesem Kontext bieten die verschiedenen, unter 1.1.6. angeführten Klassifikationssysteme und insbesondere die S1-Leitlinie zur Therapie der Hidradenitis suppurativa/Akne inversa der Deutschen Dermatologischen Gesellschaft Orientierungshilfe (Zouboulis et al. 2012).

Prinzipiell - v. a. aber in leichten Fällen oder bei einer im Anfangsstadium befindlichen Akne inversa - besteht die Option, zunächst einen Versuch mit oralen Antibiotika zu unternehmen, wobei in erster Linie eine Kombination aus Clindamycin 300 mg 2 x tgl. (alternativ

Minocyclin 50 mg 2 x tgl.) und Rifampicin 300 mg 2 x tgl. über ein bis drei Monate empfohlen wird; bei weiblichen Patienten mit fehlendem Ansprechen auf eine systemische antibiotische Behandlung bzw. Zeichen einer Hyperandrogenämie sollte eine zusätzliche antiandrogene Hormontherapie in Form von Ethinylestradiol und Cyproteronacetat erfolgen (Zouboulis et al. 2012).

Im Hinblick auf weitere, rein medikamentöse Therapieansätze beinhaltet die aktuelle S1-Leitlinie lediglich „Kann-Empfehlungen“ für die orale Gabe von Dapson, Glucocorticoiden und Cyclosporin A sowie für intravenöses Infliximab und Adalimumab s. c. als Pharmaka aus der Gruppe der TNF- α -Blocker. Die ursprünglich zur Akne-Behandlung entwickelten und lange Zeit auch bei Akne inversa eingesetzten Retinoide - hierunter insbesondere Isotretinoin - verlieren angesichts unzureichender Effektivität zusehends an Bedeutung; lediglich der Einsatz von Acitretin kann laut momentaner Leitlinienfassung erwogen werden (Soria et al. 2009; Ingram 2016; Zouboulis et al. 2012).

Wenngleich die alleinige Durchführung konservativer therapeutischer Maßnahmen hinsichtlich einer kausalen Wirkung verbreitet als nur wenig erfolgversprechend eingestuft wird, sehen einige Autoren dennoch ein nicht zu unterschätzendes Potential oben genannter Medikamente gerade im prä- bzw. perioperativen Einsatz sowie zu supportiven Zwecken; so erläutern etwa Danby et al. die Möglichkeit, durch eine initiale antibiotische Therapie, kurzzeitige Behandlung mit Glucocorticoiden, Cyclosporin oder Biologika die entzündliche Aktivität der Akne inversa zu vermindern und auf diese Weise bessere Voraussetzungen für eine im Anschluss geplante, operative Sanierung und konsekutive Wundheilung zu schaffen

(Petres, Rompel 2007; Kaufmann et al. 2011; Breuninger, Wienert 2001; Danby et al. 2015). Darüber hinaus scheint eine begleitende topische Therapie mit 1%iger Clindamycin-Lösung über alle Stadien einen positiven Einfluss auf Schmerzlinderung und Sekretionsabnahme zu haben (Zouboulis et al. 2012). Der tatsächliche Nutzen einer Ernährungsumstellung im Sinne des von Danby propagierten Verzichts auf sämtliche Molkereiprodukte sowie auf einen Großteil der in der täglichen Nahrung enthaltenen Zucker bleibt demgegenüber weiterhin fraglich und stellt aus diesem Grund bis dato eine ausschließlich additive Behandlungsmodalität dar (Danby 2015).

Liegt bereits ein fortgeschrittener und/oder chronischer Befund vor, ist ein zeitnahes operatives Vorgehen angezeigt (Melnik, Jansen 2012; Danby et al. 2015). Für detaillierte Ausführungen hierzu sei auf 1.2. verwiesen.

1.2. Operative Behandlung der Akne inversa

Die operative Entfernung erkrankten Gewebes gilt nach wie vor als Goldstandard in der Therapie einer Akne inversa; besondere Bedeutung kommt in diesem Kontext einer frühzeitigen Indikationsstellung zu, kann dadurch doch das Risiko von mit zunehmender Krankheitsdauer vermehrt auftretenden Komplikationen deutlich gesenkt und zudem der erforderliche Operationsumfang möglichst gering gehalten werden (Petres, Rompel 2007; Kaufmann et al. 2011; Plewig, Kligman 1994).

Nachfolgend sind die häufigsten, derzeit angewandten operativen Methoden jeweils in Kürze beschrieben.

1.2.1. En-bloc-Exzision

Die verbreitet praktizierte En-bloc-Exzision umfasst eine ausgedehnte, teils bis ins subkutane Fettgewebe oder gar bis zur Muskelfaszie reichende chirurgische Abtragung sämtlichen von Akne inversa betroffenen Gewebes einschließlich des meist weitläufigen Systems an Fistelgängen unter sorgfältiger Aussparung größerer Gefäße und Nerven (Kaufmann et al. 2011; Petres, Rompel 2007).

Nach initialer Inspektion, Palpation, Sondierung äußerlich erkennbarer Fistelöffnungen und Injektion eines Farbstoffes - beispielsweise Methylen- oder Toluidinblau - zur Darstellung des gesamten Ausmaßes der kommunizierenden, fuchsbauartigen Gänge wird als nächster Schritt das genaue Operationsgebiet eingezeichnet; sodann erfolgt die eigentliche (Skalpell-)Exzision des markierten Areals bis zur vollständigen Entfernung aller angefärbten Strukturen (Petres, Rompel 2007; Zouboulis et al. 2012). Im Hinblick auf die Radikalität des Eingriffs und einen eventuellen „Sicherheitsabstand“ im Gesunden existieren unterschiedliche Ansichten; während viele Operateure für ein eher großzügiges, die Wahrscheinlichkeit künftiger Rezidive deutlich senkendes Vorgehen mit einem bis zu 2 cm und mehr in nicht krankhaft verändertem Gewebe befindlichen Schrittrand plädieren, erklingt von anderer Seite die Forderung nach maximal möglicher Schonung intakter Schichten, um das Risiko neuer, unter Umständen durch ausgeprägtes Gewebstrauma provozierter Läsionen gering zu halten (Alharbi et al. 2012; Bieniek et al. 2010; Posch et al. 2017; Melnik, Jansen 2012; Zouboulis et al. 2012; Danby et al. 2015).

1.2.2. Möglichkeiten der Wundheilung und Defektdeckung

Im Anschluss an oben genannte Exzision und umfassende Blutstillung im operierten Gebiet stehen verschiedene Formen der Wundheilung bzw. Defektdeckung zur Verfügung. Häufig wird eine Heilung per secundam intentionem empfohlen, d. h. primäres Belassen des Operationsdefektes und vom Wundgrund ausgehende, je nach Befund einige, in manchen Fällen bis zu acht Wochen oder länger dauernde Granulation und konsekutive Epithelisation; hierbei kann eine unterstützende Behandlung mittels spezieller Wundauflagen bzw. Vacuum Assisted Closure (VAC-)Therapie erfolgen, während tägliche Bewegungsübungen der Prophylaxe unerwünschter Narbenstrikturen vornehmlich im Bereich axillär sowie inguinal dienen (Breuninger, Wienert 2001; Zouboulis et al. 2012; Danby et al. 2015). Fakultativ führen einige Kliniken nach ausreichender Bildung von Granulationsgewebe eine Deckung mit Meshgraft-Spalthaut durch, was den Heilungsverlauf gerade bei ausgedehnten Defekten beschleunigen und die Gefahr soeben erwähnter, im Rahmen alleiniger Sekundärheilung des Öfteren beobachteter, narbiger Kontrakturen minimieren soll (Kaufmann et al. 2011; Alharbi et al. 2012; Zouboulis et al. 2012). Demgegenüber entstehen bei ausschließlicher Heilung per secundam intentionem wiederum weniger Wundflächen, da die Entnahme eines Hauttransplantats entfällt; zudem scheint dieses Verfahren - v. a. im Vergleich zu Primärverschlüssen - mit einer geringeren Rezidiv-Rate einherzugehen (Bieniek et al. 2010; Kaufmann et al. 2011; Ingram 2016; Kohorst et al. 2016). Dies liegt möglicherweise daran, dass im Falle eines primären Wundverschlusses - hauptsächlich in

Form einer Primärnaht - das Risiko, in situ verbliebene, aktive Entzündungsherde unter der Haut einzuschließen, erhöht ist (Danby et al. 2015). Dasselbe könnte mitunter auch für die an einzelnen Zentren vermehrt durchgeführten Nahlappenplastiken - z. B. Rotations- oder Verschiebelappen - gelten, deren Nahtbereiche ebenfalls eine erhöhte Anfälligkeit für erneutes Auftreten von Fistelgängen aufweisen; verkomplizierend stellt die im Rahmen des plastisch-rekonstruktiven Vorgehens erforderliche Verlagerung haartragender Haut auf Akne-suszeptible Bereiche einen idealen „Nährboden“ für das Wiederaufflammen der Erkrankung dar (Petres, Rompel 2007; Alharbi et al. 2012). Darüber hinaus besteht bei oben genannter Methode der Defektdeckung mittels lokaler Lappen eine erhöhte Wahrscheinlichkeit bakterieller Kontamination der Wundfläche sowie dadurch bedingter Wundinfektionen (Zouboulis et al. 2012).

1.2.3. En-bloc-Exzision und nachfolgende Sekundärheilung als Standardverfahren in der Universitäts-Hautklinik Regensburg

Im Folgenden sollen klinikspezifischer Operationsablauf sowie postoperative, stationäre Nachbehandlung der in der Abteilung für Dermatologie des Universitätsklinikums Regensburg als Standardverfahren etablierten En-bloc-Exzision mit anschließender Sekundärheilung nochmals im Detail erläutert werden.

Der an unserem Hause fast ausnahmslos in Allgemeinanästhesie - an anderen Kliniken mitunter auch in Tumescenzanästhesie - durchgeführte operative Eingriff beginnt mit einer initialen, großflächigen und je nach Befund teils bis ins tiefe Fettgewebe oder gar bis zur

Muskelfaszie reichenden Exzision erkrankten Gewebes (Kaufmann et al. 2011). Sodann erfolgen sorgfältige chirurgische und elektrische Blutstillung unter Verwendung von 3/0 bzw. 4/0 Vicryl-Ligaturen sowie HF-Bipolar, um optimale Bedingungen für die im nächsten Schritt vorgenommene Defektdeckung mittels allogenem Transplantat - zumeist Syspur-derm oder Biatain Schaumverband - zu schaffen. Nach Befestigung soeben genannter, der Wundkonditionierung und Sekretabsorption dienenden Weichschaumkompressen durch 3/0 bzw. 4/0 Sulene-Einzelknopfnähte oder alternativ Klammerapparat bilden Fettgaze, Vliwin-Saugkompressen sowie Fixomull die wichtigsten Bestandteile des nachfolgend angelegten, sterilen Wundverbandes.

Im Rahmen der stationären Anschlussbehandlung ist eine Entfernung von Syspur-derm bzw. Biatain Wundaufgabe in der Regel für den 3. bis 5. postoperativen Tag, im Falle von Blutung oder Infektion schon früher vorgesehen. Daneben stellen regelmäßige Desinfektion mit Octenisept- bzw. Lavanid-Umschlägen, Auflage verschiedener Arten von Wundgaze - u. a. Lomatuell oder Adaptic - und die Reepithelialisierung unterstützende Anwendung von Iruzol N-Salbe bzw. Prontosan-Gel zentrale Elemente des Wundmanagements dar.

Je nach Größe der Wundfläche, Heilungstendenz und möglichen Komplikationen wie z. B. Bildung narbiger Kontrakturen kann nach ausreichender Granulation eine zusätzliche Spalthautdeckung erwogen werden, welche wir jedoch nicht standardmäßig, sondern nur in ausgewählten Fällen unter Berücksichtigung des in 1.2.2. erläuterten Nutzen-Risiko-Verhältnisses durchführen. Hierbei beinhaltet das operative Vorgehen die initiale Entnahme des späteren Transplantats - mehrheitlich vom

Oberschenkel - mittels Elektrodermatom, konsekutives bedarfsgerechtes Meshen im Verhältnis 1:1,5 bzw. 1:3, Anpassen an den hochgranulierten Wunddefekt und letztlich Annaht mit 3/0 bzw. 4/0 Sulene- oder 4/0 Seralon-Einzelknopfnähten, alternativ Antackern, sodann fakultatives Auftragen von Tissucol-Fibrinkleber zur weiteren Fixierung, Anlage eines Überknüpfungspolsterverbandes aus Fettgaze und sterilen Kompressen sowie Versorgung der Entnahmestelle mit Tielle-Hydropolymerverband. Dekompression und Fadenzug bzw. Entfernung von Hautklammern erfolgen üblicherweise um den 5. bis 6. postoperativen Tag im Rahmen der stationären Nachbehandlung.

1.2.4. Alternative operative Behandlung

Neben der unter 1.2.1. und 1.2.3. detailliert geschilderten, klassisch-chirurgischen En-bloc-Exzision existieren noch einige alternative operative Behandlungsmethoden, auf welche an dieser Stelle ebenfalls in Kürze eingegangen werden soll.

Zunächst besteht die Möglichkeit, akut entzündliche, stark schmerzende Knoten bzw. Abszesse durch Inzision und Drainage zu entlasten; dabei handelt es sich jedoch um einen rein symptomatischen, lediglich im Notfall indizierten Therapieansatz, da für Krankheitspersistenz und -progredienz verantwortliche Fistelgänge sowie inflammatorisch durchsetztes (Granulations-)Gewebe in situ verbleiben und häufig zu Rezidiven oder weiterer, ungehinderter Ausbreitung des fuchsbauartigen Gangsystems führen (Danby et al. 2015; Ingram 2016; Petres, Rompel 2007).

Als eine Art Bindeglied zwischen minimal-invasiver Inzision/Drainage und ausgedehntem chirurgischen Vorgehen

fungieren das sogenannte Mini-Unroofing und Unroofing - oftmals synonym als Deroofing bezeichnet. Während im Rahmen des Mini-Unroofings vornehmlich kleine bzw. frühe Akne inversa-Läsionen mittels einer handelsüblichen, 5 bis 8 mm durchmessenden Biopsiestanze entfernt werden, stehen beim Unroofing die namensgebende Entdeckung von Knoten, Abszessen und Fistelgängen, Darstellung sämtlicher kommunizierender Hohlräume sowie Entfernung des kompletten entzündlichen Materials im Vordergrund; hierbei können u. a. auch Elektrochirurgie, Kürettage und CO₂-Laser zum Einsatz kommen (Danby et al. 2015). Letztgenannter Vertreter der Lasersysteme, welcher nicht nur als Unroofing-Instrument, sondern - je nach Arbeitsmodus - zudem für Vaporisation oder Exzision Anwendung findet, bietet in diesem Kontext neben größtmöglicher Schonung gesunden Gewebes durch gezieltes, schichtweises Abtragen zur Tiefe auch effektive Hämostase und daraus resultierende, verbesserte intraoperative Sichtverhältnisse; überdies weist der CO₂-Laser eine sterilisierende Wirkung im Operationsgebiet auf, was ihn - zusammen mit seiner Eignung gerade im Falle rezidivierender Gangbildung und fibrotischer Umbauprozesse - in den Augen mancher Operateure zu einer ernstzunehmenden Behandlungsalternative gegenüber operativ-chirurgischem Vorgehen macht (Hamzavi et al. 2015; Mikkelsen et al. 2015; Finley, Ratz 1996; Raulin, Greve 2003; Fitzpatrick, Goldman 1999). Weitere Laser wie beispielsweise Neodym-YAG- bzw. Dioden-Laser - verfolgen mit der Destruktion der pathogenetisch zentralen (Terminal-) Haarfollikel einen eher konservativen, proaktiven Therapieansatz, welcher in Zukunft jedoch mehr und mehr an Bedeutung gewinnen könnte (Zouboulis et al. 2012; Hamzavi et al. 2015).

Letztlich existieren noch einige Verfahren zur lokalen Gewebeerstörung - u. a. Kryo- und Elektrochirurgie -, deren Einsatz vornehmlich auf flächenmäßig kleine Läsionen geringer Tiefenausdehnung beschränkt ist (Danby et al. 2015).

Am Ende obiger Ausführungen zu verschiedenen operativen Behandlungsoptionen einer Akne inversa bleibt v. a. hervorzuheben, dass die Auswahl der jeweiligen Operationsmethode für jeden einzelnen Patienten individuell - d. h. abhängig von Krankheitsschwere und eventuellen Vortherapien - sowie unter Einbeziehung der durch den Operateur im Laufe seiner beruflichen Tätigkeit gesammelten Erfahrungswerte getroffen werden sollte (Danby et al. 2015).

2. Fragestellung

Entsprechend dem Aufbau und der Umsetzung der vorausgehend im Detail dargelegten Studie zu Langzeitverläufen nach Rhinophym-Operationen sollen nunmehr Langzeitergebnisse nach operativer Behandlung einer Akne inversa - im selben Studienzeitraum und ebenfalls durch unsere Abteilung durchgeführt - aufgezeigt und einer sorgfältigen Evaluation unterzogen werden.

3. Material und Methoden

3.1. Auswertung der Patientenakten

Die Auswertung der Patientenakten erfolgte weitestgehend analog zum Vorgehen im Rahmen der Studie „Langzeitverläufe nach Operationen aufgrund eines Rhinophyms“ (siehe auch S. 24 ff.).

Divergente bzw. additiv erfasste Gesichtspunkte sind in Tab. 1 dargestellt.

Body-Mass-Index (BMI)

Nikotinkonsum

Lokalisation aller bis einschließlich 2013 in der Universitäts-Hautklinik Regensburg operierten Hautbefunde einer Akne inversa

Tab. 1 : Untersuchte Patientendaten

3.2. Patientenbefragung „Langzeitverläufe nach Akne inversa - Operationen“

Auch im Hinblick auf die formale Gestaltung eines entsprechenden Fragebogens sowie Begleitschreibens, Ethikantrag und Versand der Unterlagen wurde größtenteils in Analogie zur Rhinophym-Studie verfahren (vgl. S. 27 ff.).

Inhaltlich ergaben sich einige thematisch bedingte Unterschiede - so erweiterten wir beispielsweise das

Spektrum an Antwortmöglichkeiten hinsichtlich eventueller Komplikationen im postoperativen Verlauf oder fragten gezielt nach dem angewandten Operationsverfahren im Falle einer externen Rezidiv-Operation. Für eine ausführliche Formulierung der Items sei auf Abb. 2 verwiesen.

Als Bezugspunkt für unsere Studie und somit auch für die Patientenbefragung legten wir abermals - wie bereits bei der Studie zu Langzeitverläufen nach Operationen aufgrund eines Rhinophyms - die jeweils zuletzt operierte(n) Lokalisation(en) der Akne inversa fest.

Regensburg, 29.07.2014

Sehr geehrte Frau Mustermann,

bei der Akne inversa ist die OP eine bewährte Behandlungsmethode. Leider gibt es nur wenige Daten zu Langzeitergebnissen nach diesen Operationen.

Aus diesem Grund führt unsere Abteilung für Dermatologie des Universitätsklinikums Regensburg nun im Jahr 2014 eine Patientenbefragung durch.

In diesem Rahmen beschäftigen wir uns mit sämtlichen Akne inversa-Operationen, welche im Zeitraum von 2004 bis 2013 in unserer Abteilung erfolgten.

Hierbei geht es uns vor allem darum, den Verlauf der Erkrankung nach der Operation zu erfassen, z.B. ob die Akne inversa an der zuletzt operierten Stelle später noch einmal aufgetreten ist und gegebenenfalls ein weiteres Mal operiert werden musste.

Insbesondere interessiert uns in diesem Zusammenhang Ihre persönliche Meinung zum Ergebnis Ihrer letzten Operation durch unsere Abteilung.

Um Operationsverfahren und Patientenzufriedenheit deutlich verbessern zu können, benötigen wir bei dieser Studie IHRE HILFE.

Deshalb bitten wir Sie, sich den BEILIEGENDEN FRAGENBOGEN zunächst in Ruhe durchzulesen und dann möglichst genau auszufüllen. Dies dauert in der Regel nicht länger als 10 Minuten.

Bitte senden Sie den Fragebogen anschließend im bereits frankierten Umschlag an uns zurück.

Bei Rückfragen oder Unklarheiten können Sie sich über die E-Mail-Adresse maria-theresia.kieweg@stud.uni-regensburg.de jederzeit an uns wenden.

Selbstverständlich behandeln wir Ihre Daten vertraulich und verwenden sie nur zur Auswertung der Ergebnisse.

Wir versichern Ihnen, dass alle gesetzlichen, datenschutzrechtlichen Vorschriften im Rahmen unserer Patientenbefragung eingehalten werden.


Auf der letzten Seite des beiliegenden Fragebogens bitten wir Sie hierzu, Ihr EINVERSTÄNDNIS ZUR DATENSPEICHERUNG mit Ihrer UNTERSCHRIFT zu geben.

Hierdurch erklären Sie sich einverstanden, dass im Rahmen der Studie Sie betreffende, personenbezogene Daten bzw. Angaben verschlüsselt auf elektronischen Datenträgern aufgezeichnet und verarbeitet sowie in anonymer Form, die keinen Rückschluss auf Ihre Person zulässt, veröffentlicht werden dürfen.

Ihre Einwilligung können Sie jederzeit ohne Angabe von Gründen und ohne nachteilige Folgen zurückziehen und einer Weiterverarbeitung Ihrer Daten widersprechen bzw. ihre Löschung oder Vernichtung verlangen.

Abschließend bitten wir Sie nochmals recht herzlich, sich die kurze Zeit zum Ausfüllen des Fragebogens zu nehmen. Sie helfen uns dadurch sehr. Vielen Dank schon im Voraus für Ihre Unterstützung.

Mit freundlichen Grüßen



Prof. Dr. med. Ulrich Hohenleutner
Leitender Oberarzt

Maria-Theresia Kieweg
Doktorandin

**Langzeitverläufe
nach
Akne inversa - Operationen
(2004-2013)**

- eine Patientenbefragung
der Abteilung für Dermatologie
des Universitätsklinikums Regensburg

Universitätsklinikum Regensburg
Abteilung für Dermatologie
Franz-Josef-Strauß-Allee 11
93053 Regensburg
E-Mail: maria-theresia.kieweg@stud.uni-regensburg.de



Zunächst würden wir Ihnen gerne einige Fragen zu Ihrer Akne inversa - Operation, welche von unserer Abteilung für Dermatologie des Universitätsklinikums Regensburg durchgeführt wurde, stellen.

Hierbei interessiert uns besonders der Verlauf nach der Operation.

Sollten Sie bereits mehrmals wegen Akne inversa operiert worden sein, bitten wir Sie, sich beim Ausfüllen des vorliegenden Fragebogens jeweils auf Ihre letzte Operation durch unsere Abteilung zu beziehen.

Unseres Wissens erfolgte Ihre letzte Operation durch unsere Abteilung

im im Bereich von

.....

1. Kam es bei dieser Operation zu einer der folgenden Komplikationen – entweder noch im Krankenhaus oder nach der Entlassung aus der stationären Behandlung?

Bitte kreuzen Sie Zutreffendes an und geben Sie die betroffene(n) Körperstelle(n) an. Auch mehrere Antworten sind möglich.

Ja, Nachblutung an der/den operierten Körperstelle(n), und zwar im Bereich von _____

Ja, Entzündung der Wunde(n) (= Wundinfektion), und zwar im Bereich von _____

Ja, verzögerte Heilung der operierten Körperstelle(n)
(= Dauer der Wundheilung länger als 3 Monate, d. h. über mehr als 3 Monate offene oder teilweise offene Stellen), und zwar im Bereich von _____

Ja, funktionsbehindernde Narbenbildung
(d. h., dass bestimmte Bewegungen durch Narbenbildung im operierten Bereich eingeschränkt bzw. nicht mehr möglich sind),
und zwar im Bereich von _____

Ja, Gefühlsstörungen (z. B. Taubheitsgefühl), und zwar im Bereich von _____

Ja, andere Komplikation(en), und zwar _____
im Bereich von _____

Nein, keine Komplikationen bekannt

2. Hatten Sie nach dieser Operation Schmerzen?

Bitte kreuzen Sie Zutreffendes an.

- keine Schmerzen
- wenig Schmerzen
- mittlere Schmerzen
- starke Schmerzen
- sehr starke Schmerzen

3. Trat die Akne inversa seit Ihrer letzten Operation durch unsere Abteilung an der/den zuletzt operierten Körperstelle(n) erneut auf?

Bitte kreuzen Sie Zutreffendes an und geben Sie die betroffene(n) Körperstelle(n) an.

- Ja, und zwar im Bereich von _____
- Nein

→ Falls Sie Frage 3 mit „Nein“ beantwortet haben, müssen Sie Fragen 4, 5 und 6 nicht beantworten!

4. Falls die Akne inversa seit Ihrer letzten Operation durch unsere Abteilung an der/den zuletzt operierten Körperstelle(n) erneut aufgetreten ist – wie lange nach der Operation ereignete sich dies?

Bitte kreuzen Sie Zutreffendes an und geben Sie die betroffene(n) Körperstelle(n) an. Auch mehrere Antworten sind möglich.

- weniger als 1/2 Jahr, und zwar im Bereich von _____
- zwischen 1/2 und 1 Jahr, und zwar im Bereich von _____
- über 1 Jahr bis 2 Jahre, und zwar im Bereich von _____
- über 2 Jahre, und zwar im Bereich von _____

5. Falls die Akne inversa seit Ihrer letzten Operation durch unsere Abteilung an der/den zuletzt operierten Körperstelle(n) erneut aufgetreten ist – erfolgten eine weitere oder sogar noch mehrere Operationen, z. B. an einem anderen Krankenhaus oder bei einem (niedergelassenen) operativ tätigen Hautarzt oder Chirurgen?

Bitte kreuzen Sie Zutreffendes an und geben Sie die operierte(n) Körperstelle(n) an.

Ja, und zwar im Bereich von _____

→ Bitte geben Sie die Anzahl der Operation(en) an: _____

Nein, keine weiteren Operationen

→ Falls Sie Frage 5 mit „Nein, keine weiteren Operationen“ beantwortet haben, müssen Sie Frage 6 nicht beantworten!

6. Falls die Akne inversa seit Ihrer letzten Operation durch unsere Abteilung an der/den zuletzt operierten Körperstelle(n) erneut aufgetreten ist und ein weiteres Mal oder sogar mehrmals von einer anderen Einrichtung als unserer Abteilung operiert wurde – wie wurde(n) die entsprechende(n) Körperstelle(n) operativ versorgt?

Bitte kreuzen Sie Zutreffendes an und geben Sie die betroffene(n) Körperstelle(n) an. Auch mehrere Antworten sind möglich.

Operation ohne Hautverpflanzung (= ohne Spalthaut), und zwar im Bereich von _____

Operation mit Hautverpflanzung (= mit Spalthaut), und zwar im Bereich von _____

Im Folgenden interessiert uns nun noch besonders, wie Sie persönlich Ihre letzte Akne inversa - Operation durch unsere Abteilung empfunden haben.

7. Wie bewerten Sie persönlich das Ergebnis Ihrer letzten Operation durch unsere Abteilung?

Bitte kreuzen Sie Zutreffendes an.

- sehr zufrieden
- zufrieden
- eher zufrieden
- eher weniger zufrieden
- nicht zufrieden
- überhaupt nicht zufrieden

8. Würden Sie sich nochmals von unserer Abteilung für Dermatologie wegen Akne inversa operieren lassen?

Bitte bewerten Sie folgende Aussage: „Ich würde mich auch ein weiteres Mal von Ihrer Abteilung für Dermatologie wegen Akne inversa operieren lassen.“

Bitte kreuzen Sie Zutreffendes an.

- trifft voll und ganz zu
- trifft eher zu
- trifft eher nicht zu
- trifft überhaupt nicht zu

*Falls Sie noch Anmerkungen zu unserer Patientenbefragung bzw. zum vorliegenden Fragebogen haben oder uns gerne sonst noch irgendetwas mitteilen möchten, haben Sie auf der nächsten Seite Gelegenheit dazu. Wir sind offen für jede Form von Kritik!
Auf der folgenden Seite finden Sie außerdem eine EINWILLIGUNGSERKLÄRUNG zur Datenspeicherung, die wir Sie bitten, zu UNTERSCHREIBEN, da wir ansonsten Ihre Daten nicht verwenden dürfen.*



EINWILLIGUNG ZUR DATENSPEICHERUNG

Ich erkläre mich damit einverstanden, dass im Rahmen dieser Studie mich betreffende, personenbezogene Daten/Angaben, welche durch den Studienarzt erhoben wurden, verschlüsselt (pseudonymisiert) auf elektronischen Datenträgern aufgezeichnet und verarbeitet werden dürfen.

Ich bin auch damit einverstanden, dass die Studienergebnisse in nicht rück-entschlüsselbarer (anonymer) Form, die keinen Rückschluss auf meine Person zulässt, veröffentlicht werden.

Mir ist bekannt, dass ich meine Einwilligung jederzeit ohne Angabe von Gründen und ohne nachteilige Folgen für mich zurückziehen und einer Weiterverarbeitung meiner Daten und Proben jederzeit widersprechen und ihre Löschung bzw. Vernichtung verlangen kann.

Ort, Datum

Unterschrift des Patienten

VIELEN DANK FÜR IHRE UNTERSTÜTZUNG!

Bitte senden Sie den Fragebogen im beiliegenden, bereits frankierten Umschlag an uns zurück.

- 5 -

Abb. 2 : Begleitschreiben und Fragebogen zur Patientenbefragung „Langzeitverläufe nach Akne inversa - Operationen (2004-2013)“

4. Ergebnisse

Im Zeitraum von 2004 bis 2013 unterzogen sich in unserer Abteilung für Dermatologie insgesamt 91 Patienten - hierunter 48 Männer und 43 Frauen - einer oder mehreren Operationen aufgrund einer Akne inversa.

Sämtliche ambulante und stationäre Krankenunterlagen des untersuchten Patientenkollektivs konnten zu Studienzwecken ausgewertet werden.

Im Rahmen der Patientenbefragung „Langzeitverläufe nach Akne inversa-Operationen (2004-2013)“ war hinsichtlich der Fragebögen eine Rücklaufquote von 40,7 % (37 der 91 versandten Exemplare) zu verzeichnen. Von den restlichen 54 Patienten hatten 34 nicht geantwortet, 19 waren offenkundig verzogen und 1 Patient zwischenzeitlich verstorben.

Die nachfolgenden Ausführungen beziehen sich deshalb auf jenes Kollektiv von 37 Patienten, welche uns durch ihre Rückantwort Informationen über den für vorliegende Studie essentiellen, postoperativen Langzeitverlauf gaben.

4.1. Allgemeine Patientendaten

4.1.1. Geschlechterverteilung

Im Hinblick auf die Geschlechterverteilung innerhalb oben genannter, letztlich 37 Patienten umfassender Studienpopulation zeigte sich ein Anteil von 51,4 % auf Seiten der weiblichen (19 Patienten) gegenüber 48,6 % auf Seiten der männlichen Studienteilnehmer (18 Patienten).

4.1.2. Altersverteilung

Abb. 3 verdeutlicht die Altersverteilung zum Zeitpunkt der letzten Operation in unserer Abteilung.

Im Rahmen der statistischen Auswertung belief sich das Durchschnittsalter auf 35,5 Jahre (im Median 38 Jahre), wobei der jüngste Patient 16, der älteste 56 Jahre alt war.

Mit einem Gesamtanteil von rund 89 % waren die Altersgruppen der 20- bis 29-Jährigen und der 40- bis 49-Jährigen mit jeweils 12 Patienten (jeweils 32,4 %) sowie das Kollektiv der 30- bis 39-Jährigen mit 9 Patienten (24,3 %) zahlenmäßig am stärksten vertreten. Demgegenüber entfielen in Summe lediglich 10,8 % auf die Gruppe der 10- bis 19-Jährigen (1 Patient, 2,7 %) und 50- bis 59-Jährigen (3 Patienten, 8,1 %).

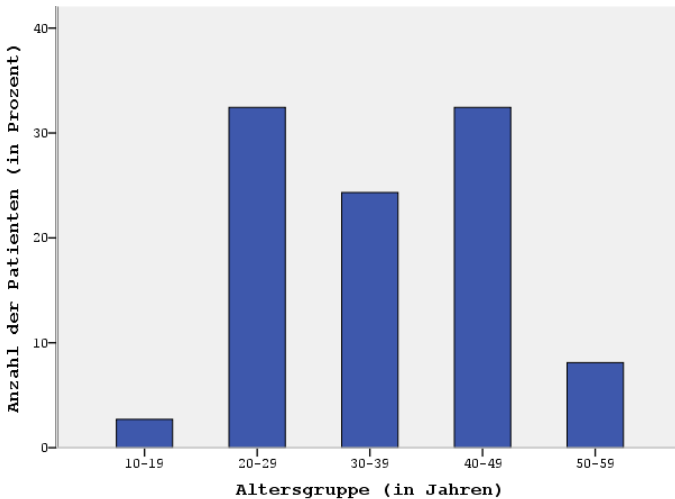


Abb. 3 : Altersverteilung zum Zeitpunkt der letzten Operation in der Universitäts-Hautklinik Regensburg

4.1.3. Antibiotische Vorbehandlung der Akne inversa in der Vergangenheit

In diesem Kontext lagen uns Daten von 32 Patienten vor, bei 5 Patienten fehlten entsprechende Angaben.

Wie bereits bei oben dargestellter Rhinophym-Studie fokussierten wir uns auch hier auf die Frage, ob in der Vergangenheit allgemein antibiotische Externa und/oder Interna angewandt wurden sowie auf deren Effekt.

Die Auswertung der ambulanten und stationären Akten ergab schließlich, dass der überwiegende Anteil der Patienten - 27 (84,4 %) an der Zahl - im Vorfeld entweder keinerlei topische bzw. systemische antibiotische Therapie erhalten hatte (18 Patienten, 56,3 %) oder aber eine antibiotische Behandlung erfolglos geblieben war (9 Patienten, 28,1 %). Während bei exakt 2 Patienten (6,3 %) ein anamnestischer Teilerfolg im Zuge einer Vortherapie dokumentiert wurde, ließ sich bei den übrigen 3 Patienten (9,4 %) zwar eine entsprechende Vorbehandlung nachweisen, es fehlten jedoch genauere Informationen hinsichtlich des Outcomes dieser Maßnahme.

Abb. 4 gibt nochmals einen Überblick über die Häufigkeit einer antibiotischen Therapie im betrachteten Patientenkollektiv.

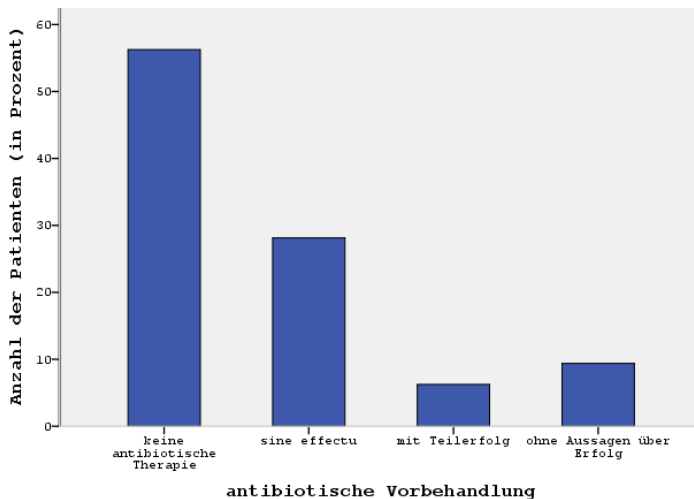


Abb. 4 : Antibiotische Vorbehandlung der Akne inversa (topisch und/oder systemisch)

4.1.4. Vorbehandlung der Akne inversa mit Retinoiden

Die eingangs erwähnten, über viele Jahre zur Therapie der Akne inversa eingesetzten Retinoide nehmen aktuell nur noch eine untergeordnete Position in der Behandlung des Krankheitsbildes ein; während momentan keinerlei Empfehlung für eine monotherapeutische Anwendung ergeht, zieht die derzeitige Leitlinie allenfalls eine auf wenige Wochen befristete, wohl eher supportive orale Gabe von antiproliferativ - und dadurch möglicherweise auch die folliculäre Hyperkeratose begrenzend - sowie immunmodulatorisch bzw. antientzündlich wirkendem Acitretin in Erwägung (Zouboulis et al. 2012; Ingram 2016; Plewig, Kligman 1994).

Im Hinblick auf oben genannten Gesichtspunkt konnten für insgesamt 35 Patienten entsprechende Daten erhoben werden, bei 2 Patienten fehlten nähere Angaben hierzu. Mit einem Anteil von 80 % war die Gruppe jener 28 Patienten, welche in der Vergangenheit keine systemische Behandlung mit Vitamin-A-Derivaten erhalten hatten, bei Weitem am stärksten vertreten. Bei den übrigen 20 %, die im Vorfeld mit Retinoiden therapiert worden waren, zeigte sich in lediglich einem Fall (2,9 %) ein - offensichtlich nur vorübergehender - Teilerfolg, wohingegen der Behandlungsversuch bei 4 Patienten (11,4 %) keinerlei Besserung brachte und bei den verbliebenen 2 Patienten (5,7 %) jegliche Informationen über das Outcome der Therapie fehlten.

Aus Abb. 5 geht der prozentuale Anteil einer Vortherapie mit Retinoiden hervor.

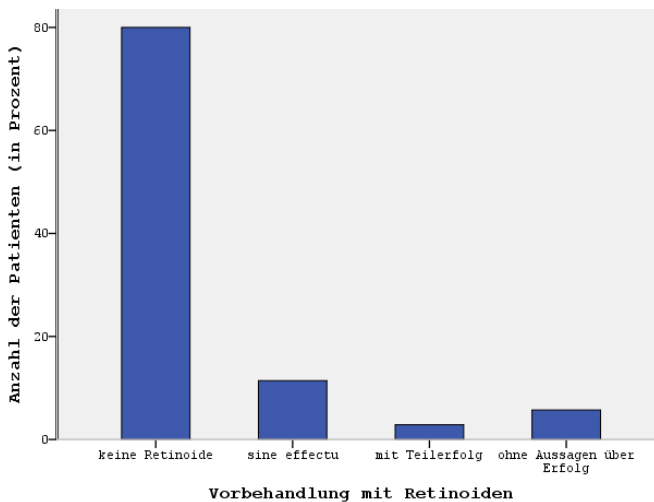


Abb. 5 : Vorbehandlung der Akne inversa mit Retinoiden

Mögliche Interferenzen bzw. Wirkungsabschwächung durch zeitgleich zu Retinoiden - z. B. als Nahrungsergänzungsmittel oder aufgrund einer Begleiterkrankung - verabreichte Vitamin-A-Präparate konnten im Retrospekt ausgeschlossen werden, da keiner der Patienten derartige Substanzen eingenommen hatte.

4.1.5. Body-Mass-Index

Auch die weiter oben im Rahmen von Ätiologie und Pathogenese der Akne inversa erstmalig angesprochene Adipositas verdiente unsere besondere Aufmerksamkeit.

In diesem Kontext ermittelten wir anhand der Krankenunterlagen den jeweiligen Body-Mass-Index (BMI) - definiert als Quotient aus Körpergewicht in kg und Körpergröße in m² - innerhalb der Studienpopulation. Eine nachfolgende Einteilung in Gewichtsgruppen nahmen wir entsprechend der WHO-Klassifikation von 2008 vor. Letztere unterscheidet - in dem für unser Patientenkollektiv relevanten Bereich - in aufsteigender Reihenfolge zwischen leichtem Untergewicht (BMI 17,0 - 18,49 kg/m²), Normalgewicht (BMI 18,5 - 24,9 kg/m²), Übergewicht bzw. Präadipositas (BMI 25,0 - 29,9 kg/m²), Adipositas Grad I (BMI 30,0 - 34,9 kg/m²), Adipositas Grad II (BMI 35,0 - 39,9 kg/m²) sowie Adipositas Grad III (BMI ≥ 40,0 kg/m²).

Die statistische Auswertung ergab schließlich, dass der Großteil der Patienten - nämlich genau 30 (81 %) - zum Zeitpunkt der letzten Operation in unserer Abteilung in die Gewichtsgruppen „Normalgewicht“ (11 Patienten, 29,7 %), „Präadipositas“ (10 Patienten, 27 %) und „Adipositas Grad I“ (9 Patienten, 24,3 %) einzuordnen war. Während allein 4 Patienten (10,8 %) eine Adipositas zweiten Grades aufwiesen, entfielen in Summe lediglich rund 8 %

auf die beiden Extreme „leichtes Untergewicht“ (1 Patient, 2,7 %) und „Adipositas Grad III“ (2 Patienten, 5,4 %).

Alles in allem belief sich der durchschnittliche BMI in der betrachteten Studienpopulation auf 28,7 kg/m² (im Median 28,0 kg/m²), wobei der niedrigste Wert bei 17,0 kg/m², der höchste bei 42,0 kg/m² lag.

Abb. 6 verdeutlicht nochmals die Gewichtsverteilung innerhalb des Patientenkollektivs.

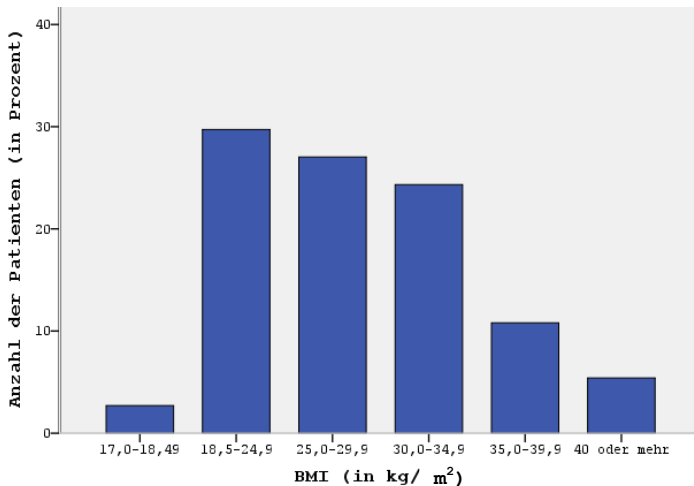


Abb. 6 : Verteilung des Body-Mass-Index (gemäß WHO-Klassifikation 2008)

4.1.6. Nikotinkonsum

Trotz unterschiedlicher Ansichten in der derzeitigen Fachliteratur könnte der Konsum nikotinhaltiger Substanzen - wie bereits unter 1.1.4. erwähnt - dennoch eine relevante Rolle in der Pathogenese und Krankheitspersistenz einer Akne inversa spielen. Aus diesem Grund erhoben wir den exakten Raucherstatus jedes einzelnen der insgesamt 37 in unsere Studie einbezogenen Patienten.

Mit einem Gesamtanteil von annähernd 90 % stellten jene 24 aktiven (64,9 %) und 9 ehemaligen Raucher (24,3 %) die zahlenmäßig größte Gruppe dar. Demgegenüber waren laut Akten nur 4 Patienten (10,8 %) zum Zeitpunkt der letzten Operation in unserer Abteilung als lebenslange Nichtraucher einzustufen.

4.1.7. Begleitendes Vorliegen eines Diabetes mellitus

Zur Erfassung von patientenspezifischen Faktoren bzw. Begleiterkrankungen mit potentiell negativem Einfluss auf den postoperativen Verlauf - hier insbesondere auf die Wundheilung - untersuchten wir die jeweiligen Patientenakten hinsichtlich eines zeitgleich vorliegenden Diabetes mellitus (Cheung et al. 2012). Eine gesonderte Differenzierung zwischen Typ-1- und Typ-2-Diabetes erfolgte nicht.

Letztendlich konnte für lediglich 5,4 % - also genau 2 Patienten - ein manifester Diabetes mellitus dokumentiert werden, wohingegen die übrigen 35 Studienteilnehmer (94,6 %) keine pathologisch erhöhten Blutzuckerwerte aufwiesen.

4.1.8. Begleitende Einnahme von Glucocorticoiden

Ebenfalls im Hinblick auf oben genannten, postoperativen Heilungsverlauf richteten wir unser Augenmerk zudem auf immunmodulatorisch wirkende Medikamente - exemplarisch anhand der Glucocorticoide dargestellt. Neben positiven, gerade im präoperativen Setting erwünschten, antiinflammatorischen Effekten einer gezielten, kurzzeitigen immunsuppressiven Therapie muss bei postoperativ fortgesetzter Dauerbehandlung - zumeist im Rahmen einer Begleiterkrankung - des Öfteren mit einer prolongierten Wundheilung gerechnet werden (Zouboulis et al. 2012; Maurer 1967).

Die sorgfältige Analyse der Daten zu Dauer- und Bedarfsmedikation im Vorfeld der Operation ergab, dass zu diesem Zeitpunkt nur in einem einzigen Fall (2,7 %) systemische Glucocorticoide aufgrund einer begleitend vorliegenden, chronisch-entzündlichen Darmerkrankung zur Anwendung kamen. Bei den übrigen 36 Patienten (97,3 %) waren operationsnah weder eine topische noch eine systemische Kortisontherapie erfolgt.

4.2. Perioperative Statistik und spezifische Operationsdaten

4.2.1. Gesamtanzahl aller in der Universitäts- Hautklinik Regensburg operierten Akne inversa-Lokalisationen

Zu Beginn der Auswertung sämtlicher perioperativer und operationsspezifischer Daten interessierte uns zunächst, an wie vielen Lokalisationen die in vorliegende Studie einbezogenen Patienten im Zeitraum von 2004 bis 2013 jeweils in Summe durch unsere Abteilung operiert worden waren. Hierbei zählte jedes Areal - sowohl pro Körperseite als auch im Falle eines oder mehrerer Rezidiv-Eingriffe - nur einfach. Für einen Patienten mit beispielsweise zwei zeitlich versetzten Operationen im Bereich der linken Axilla errechnete sich demnach genau eine Lokalisation. Eine Sonderstellung nahmen Areale im Bereich der Mittellinie - u. a. Mons pubis und Sakrum - ein, welche wir - unabhängig davon, ob die Akne inversa rechts, links oder zu beiden Seiten der Sagittalachse bestand - stets als eine einzige Station ansahen.

Mit einem Gesamtanteil von rund 76 % wies die Mehrzahl des Patientenkollektivs 2 (14 Patienten, 37,8 %), 1 (7 Patienten, 18,9 %) oder 3 (ebenfalls 7 Patienten, 18,9 %) innerhalb der Universitäts-Hautklinik Regensburg operierte Stationen auf. Während wir für weitere 5 Patienten (13,5 %) Eingriffe an 4 Stellen dokumentieren konnten, entfielen alles in allem 10,8 % auf 5 (2 Patienten, 5,4 %), 6 und 9 (jeweils 1 Patient, jeweils 2,7 %) Lokalisationen.

Abb. 7 dient der Veranschaulichung oben genannter Ergebnisse.

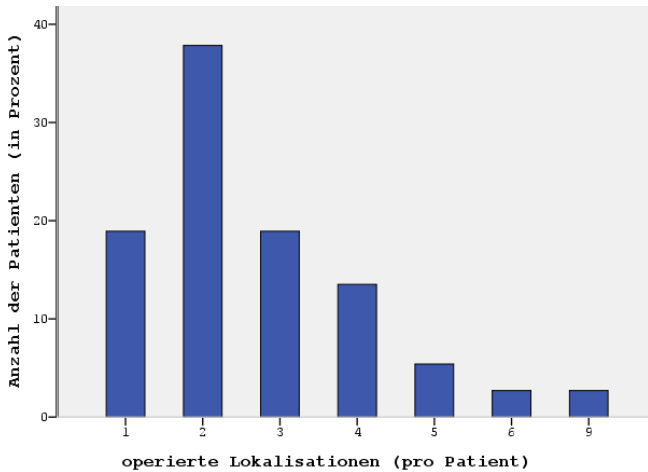


Abb. 7 : Gesamtanzahl aller in der Universitäts-Hautklinik Regensburg operierten Lokalisationen

4.2.2. Lokalisation des/der zuletzt durch die Universitäts-Hautklinik Regensburg operierten Hautbefunde(s)

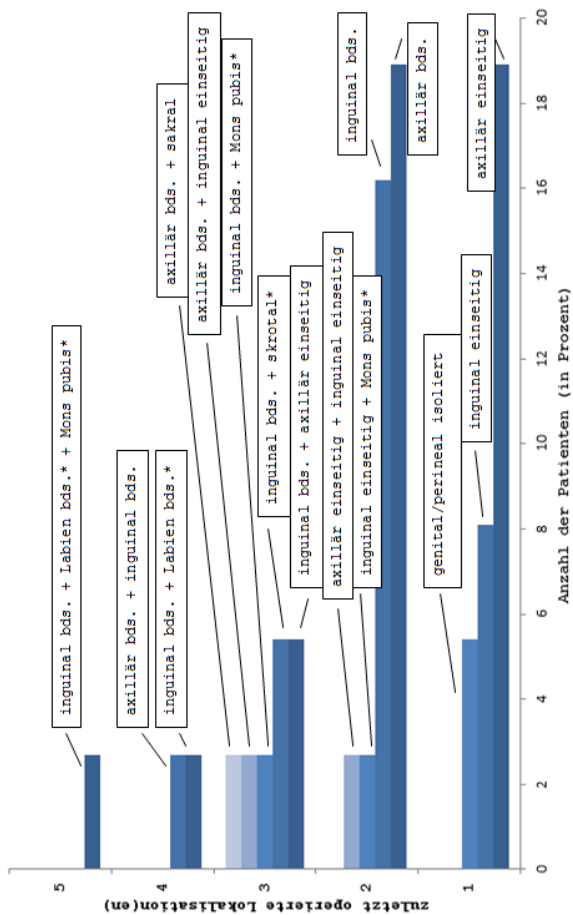
Wir erfassten außerdem die genaue Lokalisation des bzw. der zuletzt in unserer Abteilung operierten Akne inversaspezifischen Hautbefunde(s), auf welche(n) auch die bereits unter 3.2. erwähnte Patientenbefragung Bezug nahm.

Um Überschneidungen zu vermeiden, geben wir im Folgenden – so denn mehrere Areale zeitgleich operativ versorgt wurden – jeweils die exakte Kombination aus diesen wieder, also zum Beispiel inguinal beidseits und sakral, ohne die einzelnen Stationen nochmals getrennt voneinander aufzuführen.

Mit insgesamt 54 % betrafen mehr als die Hälfte der Eingriffe die Bereiche axillär beidseits (7 Patienten,

18,9 %), axillär einseitig (ebenfalls 7 Patienten, 18,9 %) sowie inguinal beidseits (6 Patienten, 16,2 %). Am nächsthäufigen trat die Zusammensetzung inguinal beidseits und genital (5 Patienten, 13,5 %) auf. Zugunsten eines besseren Überblickes sind die Areale „skrotal“, „labial“ und „Mons pubis“ in vorliegendem Textabschnitt unter dem Begriff „genital“ subsummiert, wobei Mons pubis, Skrotum als Ganzes betrachtet und eine erkrankte Labie als jeweils eine Lokalisation, zwei krankhaft veränderte Labien jedoch als zwei Lokalisationen in die Wertung eingingen. Weitere 3 Operationen erfolgten inguinal einseitig (8,1 %), während je 2 Patienten (jeweils 5,4 %) isoliert genital/perineal bzw. kombiniert inguinal beidseits und axillär einseitig operiert worden waren. Die übrigen 13,5 % verteilten sich mit je einem Patienten (jeweils 2,7 %) auf die Kombinationen axillär beidseits und inguinal beidseits, axillär beidseits und inguinal einseitig, axillär einseitig und inguinal einseitig, axillär beidseits und sakral sowie inguinal einseitig und genital (für eine detaillierte Darstellung - zusätzlich gruppiert nach Anzahl der Lokalisationen - siehe Abb. 8).

Des Weiteren untersuchten wir, ob im Falle der zuletzt in der Universitäts-Hautklinik Regensburg operierten Stelle(n) ein - bezogen auf genau diese Lokalisation(en) - abteilungsinterner Rezidiv-Eingriff vorlag oder nicht. Mit einem Anteil von rund 92 % waren jene 34 Patienten, welche im betreffenden bzw. in den betreffenden Arealen keine in unserer Abteilung durchgeführte Voroperation aufwiesen, zahlenmäßig am stärksten vertreten. Lediglich 3 Patienten (8,1 %) hatten sich im selben/in denselben Bereich(en) bereits einmal einer operativen Behandlung bei uns unterzogen.



* subsummiert unter "genital"

Abb. 8 : Lokalisation des/der zuletzt in der Universitäts-Hautklinik Regensburg operierten Hautbefunde(s)

4.2.3. Art des Narkoseverfahrens

Der überwiegende Anteil der Patienten - 35 (94,6 %) an der Zahl - wurde in Allgemeinanästhesie operiert. Lediglich in einem Fall (2,7 %) erfolgte die Exzision eines im Bereich des Mons pubis lokalisierten, pustentleerenden Knötchens unter subkutaner Infiltrationsanästhesie mit 0,15 %iger SIA-Lösung. Ein weiterer Eingriff aufgrund von narbigen, plattenartigen Infiltraten und Knoten inguinal beidseits sowie skrotal fand in Spinalanästhesie statt (ebenfalls 2,7 %).

4.2.4. Operationsverfahren und Art der Wundheilung

In Abhängigkeit davon, ob es sich bei der jeweiligen Operation primär um eine Exzision erkrankten Gewebes oder bereits um einen Folgeeingriff im Sinne einer Transplantatapplikation handelte, zeigten sich dementsprechend Unterschiede im operativen Vorgehen. Anhand der Operationsberichte konnten wir die bei 86,5 % der Studienpopulation (32 Patienten) von uns durchgeführte, großflächige chirurgische Gewebeabtragung mit anschließender Sekundärheilung ohne spätere Defektdeckung als meistpraktiziertes Verfahren ermitteln. Lediglich 3 Patienten (8,1 %) hatten nach vorausgegangener Exzision, Heilung per secundam intentionem und ausreichender Granulation im Rahmen eines zweiten Eingriffs eine Versorgung mittels Spalthauttransplantat vom Oberschenkel erhalten - zumeist aufgrund eines prolongierten bzw. komplizierten Heilungsverlaufs. Demgegenüber entschieden wir uns bei einem weiteren Patienten (2,7 %) mit ausgeprägten, rezidivierend auftretenden Narbenkontrakturen im

Dammbereich für eine initiale Entfernung des krankhaft veränderten Gewebes und sofortige - d.h. einzeitige - Transplantatdeckung. Auf gleiche Weise behandelten wir einen Patienten (ebenfalls 2,7 %), welcher im Vorfeld bereits eine Abstoßung seines Hauttransplantats im Bereich der Axilla erlitten hatte.

Abb. 9 fasst nochmals die Ergebnisse der Auswertung zusammen.

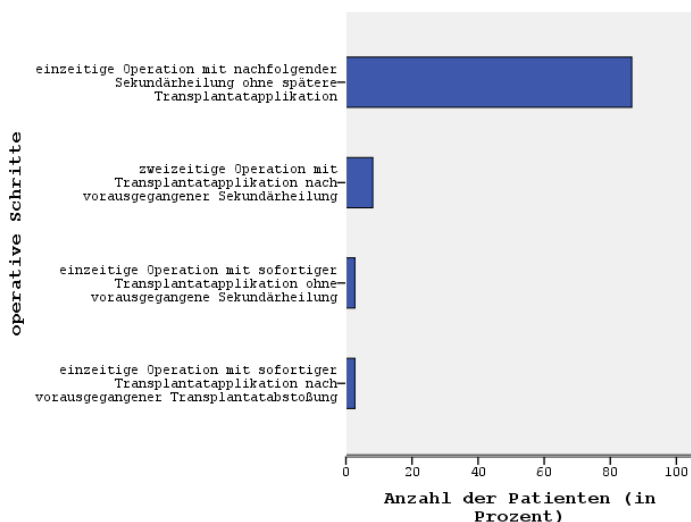


Abb. 9 : Operationsverfahren und Art der Wundheilung

4.2.5. Postoperative Nachblutung im Rahmen der stationären Versorgung

Im Hinblick auf postoperative Komplikationen, welche noch vor Entlassung in die ambulante Weiterbetreuung auftraten, galt unser Interesse insbesondere etwaigen Nachblutungen im Operationsgebiet sowie Maßnahmen zur Behebung derselben.

Den Stationsakten zufolge war es bei der überwiegenden Anzahl der Patienten - 34 Patienten bzw. 91,9 % - während des stationären Aufenthaltes zu keiner erneuten Blutung gekommen. Demgegenüber machte starkes Nachbluten aus der Wunde in einem Fall (2,7 %) eine Tamponade mittels Kaltostat Kalzium-Natrium-Alginatverband, ein anderes Mal (ebenfalls 2,7 %) die Ligatur des versorgenden Gefäßes und bei einem weiteren Patienten (ebenfalls 2,7 %) nochmalige Koagulation und Umstechung erforderlich.

4.3. Datenerhebung im Rahmen der Patientenbefragung „Langzeitverläufe nach Akne inversa - Operationen (2004-2013)“

Die nachfolgend aufgeführten Ergebnisse der Patientenbefragung beziehen sich - wie schon unter 3.2. erwähnt - jeweils auf die zuletzt durch unsere Abteilung operierte(n) Lokalisation(en) einer Akne inversa.

Nachdem wir zu Beginn unserer Studie beabsichtigt hatten, Langzeitverläufe bei jenen Patienten, die zum Zeitpunkt des letzten Eingriffs an mehreren Stellen gleichzeitig operiert worden waren, gesondert für jedes einzelne Areal aufzuzeigen, mussten wir jedoch bald erkennen, dass sich dieses Ziel nur auf Kosten einer guten Übersichtlichkeit realisieren lassen würde. Somit konzentrierten wir uns im Rahmen der Auswertung der Rückantworten vielmehr auf die allgemeine postoperative Entwicklung ohne spezifische Zuordnung zu einer bestimmten der operierten Lokalisationen.

4.3.1. Komplikationen im postoperativen Verlauf

Auf die Frage nach häufigen Komplikationen im postoperativen Intervall gab über ein Drittel der Patienten - insgesamt 13 (35,1 %) - an, hiervon nicht betroffen gewesen zu sein.

Die übrigen 64,9 % (24 Patienten) berichteten dagegen über einen erschwerten Verlauf mit zum Teil multiplen Problemen. In diesem Kontext stellten Sensibilitätsstörungen mit 62,5 % (15 Patienten) die mit Abstand häufigste Schwierigkeit dar, gefolgt von prolongierter Wundheilung (10 Patienten, 41,7 %) und funktionsbehindernder Narbenbildung (9 Patienten, 37,5 %). Laut Fragebogen kam es bei weiteren 20,8 % (5 Patienten) postoperativ zu einer Nachblutung und in 12,5 % der Fälle (3 Patienten) zur Infizierung der Wunde. Ein Patient (4,2 %) verwies des Weiteren auf eine im Verlauf zunehmend schmerzhaftere Narbe (für eine graphische Übersicht siehe Abb. 10).

Hinsichtlich der beiden Diabetiker und des einen Studienteilnehmers, der zum Zeitpunkt der letzten Operation in unserer Abteilung eine Therapie mit Glucocorticoiden erhalten hatte, erfassten wir aufgrund des erhöhten Risikoprofils nochmals im Detail aufgetretene postoperative Komplikationen. So zeigte sich u. a. bei einem der Patienten mit Diabetes mellitus und bei jenem mit Glucocorticoiden behandelten Patienten jeweils eine prolongierte Heilung der Operationswunde, während der zweite an Diabetes Erkrankte eine Wundinfektion erlitt.

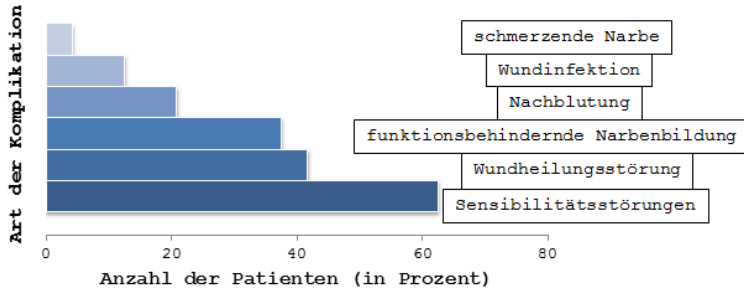


Abb. 10 : Komplikationen im postoperativen Verlauf

4.3.2. Schmerzen im postoperativen Verlauf

Ein Großteil - nämlich genau 30 Patienten (81 %) - gab im Rahmen der Befragung entweder einen mittleren (18 Patienten, 48,6 %) oder geringen (12 Patienten, 32,4 %) Schmerzintensitätsgrad an. Während in drei Fällen (8,1 %) keinerlei Schmerzen aufgetreten waren, berichteten 10,8 % (4 Patienten) dagegen über starke Schmerzsymptomatik. Die Antwortmöglichkeit „sehr starke Schmerzen“ wurde in diesem Zusammenhang von keinem der Befragten gewählt (Abb. 11).

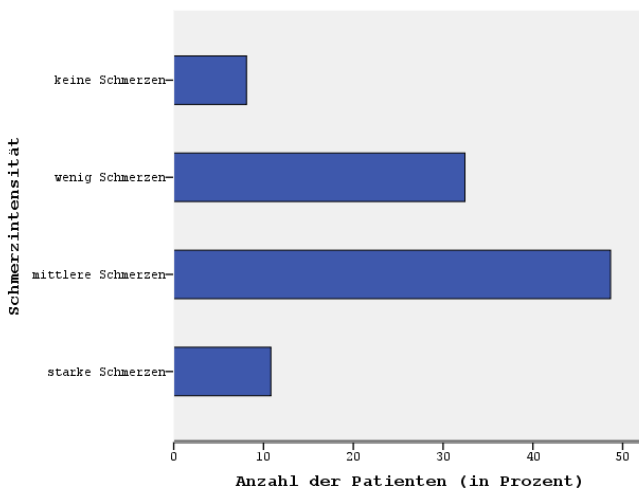


Abb. 11 : Schmerzen im postoperativen Verlauf

4.3.3. Postoperatives Rezidiv

Den Rückantworten zufolge kam es innerhalb des Untersuchungszeitraums - d. h. zwischen letzter Operation in der Universitäts-Hautklinik Regensburg und Durchführung der Patientenbefragung - bei insgesamt 15 Patienten (40,5 %) im Bereich der zuletzt operierten Lokalisation(en) zu einem Rezidiv der Akne inversa. Bei allen 15 von einem Rezidiv betroffenen Patienten war im Vorfeld eine initiale, umfassende Exzision des erkrankten Gewebes mit anschließender Sekundärheilung ohne spätere Transplantatapplikation erfolgt.

Demgegenüber informierten uns die verbliebenen 22 Studienteilnehmer (59,5 %) über ein stabiles Operationsergebnis ohne Entstehung neuer Akne inversa-spezifischer Befunde an der bzw. den Stelle(n) des letzten Eingriffs.

4.3.4. Rezidiv-Zeitraum

Falls die Akne inversa nach der letzten Operation in unserer Abteilung zum wiederholten Mal in dem/den zum damaligen Zeitpunkt operierten Areal(en) aufgetreten war, baten wir um genaue Angabe des Rezidiv-Zeitraums.

In diesem Kontext wies der überwiegende Anteil - in Summe 11 Patienten (73,4 %) - eine Latenzzeit von $\frac{1}{2}$ bis 1 Jahr (4 Patienten, 26,7 %) bzw. mehr als 1 bis 2 Jahren (7 Patienten, 46,7 %) auf. Demgegenüber betrug das Akne inversa-freie Intervall bei jeweils 2 Patienten (jeweils 13,3 %) entweder weniger als $\frac{1}{2}$ Jahr oder aber - als anderes Extrem - über 2 Jahre.

Aus Abb. 12 geht die prozentuale Verteilung auf die einzelnen Rezidiv-Zeiträume hervor.

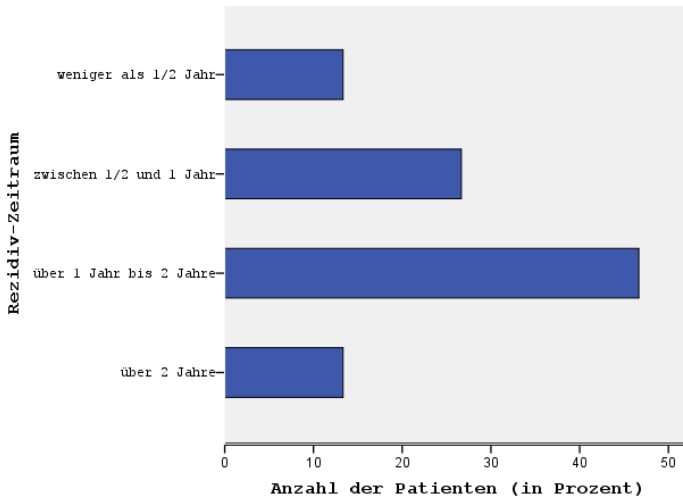


Abb. 12 : Rezidiv-freies Intervall

4.3.5. Externe Rezidiv-Operation und externes Operationsverfahren

Allein bei einem (6,7 %) der 15 Patienten, welche über ein Rezidiv an der/den zuletzt in unserer Abteilung operierten Lokalisation(en) berichtet hatten, war eine erneute, extern - d. h. außerhalb der Universitäts-Hautklinik Regensburg - durchgeführte operative Behandlung der Akne inversa erfolgt. Hierbei wurde das betroffene Areal in der Axilla laut Patientenangaben offensichtlich zunächst exzidiert und sodann einer Heilung per secundam intentionem ohne anschließende Transplantatdeckung überlassen.

4.3.6. Persönliche Bewertung des Ergebnisses der letzten Operation

Im Hinblick auf das Ergebnis der letzten Operation durch unsere Abteilung erklärten sich in Summe rund 78 % (29 Patienten) - und somit der überwiegende Anteil der Befragten - entweder als sehr zufrieden (14 Patienten, 37,8 %) oder zufrieden (15 Patienten, 40,5 %) mit der operativen Behandlung ihrer Akne inversa. Weitere 13,5 % (5 Patienten) wählten in diesem Zusammenhang die Antwortmöglichkeit „eher zufrieden“, während insgesamt 8,1 % der Studienteilnehmer angaben, mit dem Outcome tendenziell unzufrieden (2 Patienten, 5,4 %) bzw. überhaupt nicht zufrieden (1 Patient, 2,7 %) zu sein.

4.3.7. Bereitschaft zu einer erneuten Operation

Auf die Frage nach der jeweiligen Bereitschaft, sich im Rezidiv-Fall einer erneuten Operation in unserer Abteilung zu unterziehen, erreichte uns von mehr als der Hälfte der Patienten - 22 an der Zahl bzw. 59,5 % - eine uneingeschränkt positive Antwort. Für 11 Patienten (29,7 %) blieb ein Rezidiv-Eingriff durch die Universittshautklinik Regensburg zumindest eine ernst zu nehmende Option, wohingegen 3 Patienten (8,1 %) diesem eher und ein Patient (2,7 %) sogar gnzlich ablehnend gegenber standen.

4.4. Nachbeobachtungszeitraum

Ausgehend von den Krankenunterlagen der insgesamt 37 Patienten umfassenden Studienpopulation ermittelten wir zudem jenes Zeitintervall, das zwischen der jeweils letzten Operation in unserer Abteilung und Durchfhrung der Patientenbefragung verstrichen war.

In diesem Kontext belief sich der durchschnittliche Nachbeobachtungszeitraum auf 57,8 Monate (im Median 55 Monate), wobei die am krzesten zurckliegende Operation 16 Monate, der am weitesten zurckliegende operative Eingriff 127 Monate vor Versand der Fragebogen erfolgte. Mit einem Gesamtanteil von 67,5 % machten Observationszeitrume von 17 bis 32 (9 Patienten, 24,3 %), 49 bis 64 sowie 65 bis 80 Monaten (jeweils 8 Patienten, jeweils 21,6 %) allein bereits mehr als zwei Drittel der Flle aus. Whrend das Nachbeobachtungsintervall von 33 bis 48 Monaten mit 5 Patienten (13,5 %) absolut betrachtet eine Mittelstellung

einnahm, entfielen in Summe immerhin rund 19 % auf Beobachtungszeiträume von 81 bis 96, 97 bis 112 und 113 bis 128 Monate (jeweils 2 Patienten, jeweils 5,4 %) sowie 0 bis 16 Monate (1 Patient, 2,7 %).

Abb. 13 gibt nochmals einen Überblick über oben genannte Ergebnisse der Auswertung.

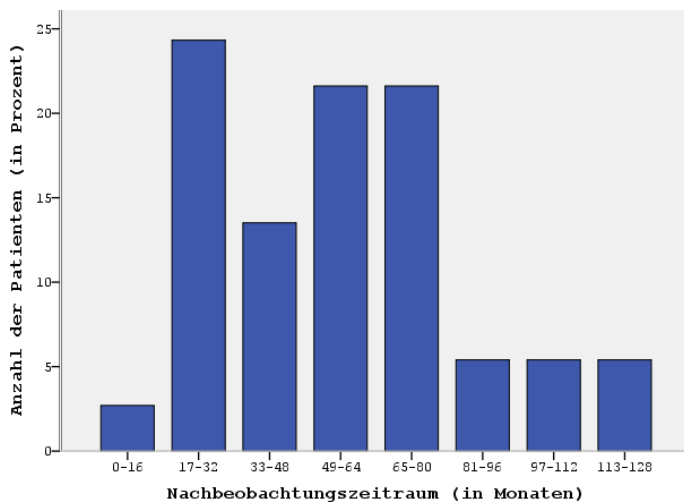


Abb. 13 : Nachbeobachtungsintervall

5. Diskussion

5.1. Limitierende Faktoren der Studie

5.1.1. Fehlen einiger anamnestischer Daten

Für die initiale Datenerhebung stand ein Großteil der relevanten anamnestischen Patientendaten zur Verfügung. Lediglich im Hinblick auf die jeweilige präoperative Krankheitsdauer bzw. eine eventuelle familiäre Prädisposition fehlten oftmals entsprechende Vermerke in Ambulanz- und Stationsakten. Dies bedingte allerdings eine deutlich eingeschränkte Beurteilbarkeit der mittleren Zeitdauer, welche zwischen erstmaligem Bemerkten der Erkrankung und operativer Behandlung an der/den zuletzt betroffenen Stelle(n) verstrichen war. Hier lagen uns mit Angaben zu ca. 70 % der Studienteilnehmer (n = 26) nicht ausreichend Informationen vor, um eine definitive Tendenz aufzuzeigen. Noch mehr betraf soeben genannte Problematik die Frage nach gehäuftem Auftreten einer Akne inversa innerhalb Verwandtschaft ersten Grades; in diesem Zusammenhang musste wegen der nur punktuellen Dokumentation gänzlich auf eine genauere Analyse verzichtet werden.

5.1.2. Rücklaufquote der Patientenbefragung

Die insgesamt 37 Rückantworten - einer Rücklaufquote von 40,7 % entsprechend - ermöglichten eine repräsentative Darstellung von Langzeitverläufen nach Operationen aufgrund einer Akne inversa.

Dennoch hatten wir - wie auch in anderen, ebenfalls auf postalischen Patientenbefragungen basierenden Studien des

Öfteren berichtet - infolge Versterbens, Adresswechsels oder fehlender Antwortbereitschaft einiger Patienten einen Loss to follow-up von knapp 60 % zu verzeichnen und konnten deshalb letzten Endes nur 37 der ursprünglich 91 durch unsere Abteilung operierten Patienten in die Studienpopulation einschließen, was die von uns angestrebte, lückenlose Abbildung postoperativer Langzeitergebnisse für das gesamte Kollektiv verhinderte.

5.1.3. Schwachstellen des Fragebogens

Trotz sorgfältiger Planung und Konzipierung sowie mehrmaliger Überarbeitung des im Rahmen vorliegender Studie zentralen Fragebogens weist letzterer einige Schwachstellen auf. Dies kann teilweise durch das spezifische Fragendesign - bestehend aus vorformulierten, definierten Antwortoptionen und ergänzenden, halboffenen Fragen -, aber auch durch einen gewissen Mangel an Übersichtlichkeit angesichts oftmals zahlreicher Operationen bzw. mehrerer verschiedener, gleichzeitig operierter Lokalisationen bei ein und demselben Patienten erklärt werden.

Wie schon in der Studie zu Langzeitverläufen nach operativer Behandlung eines Rhinophyms beschrieben zeigte sich v. a. im Kontext von Fragen beispielsweise zu postoperativer Schmerzintensität die bekannte Problematik unzureichender Objektivität - ist Schmerzgraduierung doch stark durch subjektive Einschätzung bzw. individuelle Umstände geprägt.

Als weiterer, unter 4.3. bereits angesprochener, verkomplizierender Faktor sei ein - mit steigender Anzahl an pro Patient vorgenommenen Operationen und (zum selben Zeitpunkt) operierten Lokalisationen - schwindender Gesamtüberblick genannt. Dies betraf nicht nur den

jeweiligen Studienteilnehmer, der beim Ausfüllen des Fragebogens u. a. genau angeben sollte, wann und wo welche Komplikation oder ein Rezidiv aufgetreten war. Retrospektiv mussten auch wir feststellen, dass eine gesonderte Erfassung des Langzeitverlaufes für jedes einzelne Areal in Summe eine gute statistische Übersicht erschweren würde, weshalb wir uns vielmehr auf eine Abbildung der allgemeinen postoperativen Entwicklung fokussierten und im Gegenzug einen gewissen Informationsverlust in Kauf nahmen. Deshalb soll es nicht verwundern, wenn im Rahmen vorliegender Arbeit z. B. Nachblutungen oder Sensibilitätsstörungen zwar ordnungsgemäß als unerwünschte Folgeerscheinungen des operativen Eingriffs dokumentiert wurden, sich jedoch keine Angaben zur exakt betroffenen Lokalisation finden.

5.2. Kritik und Anregungen von Seiten der Patienten

Unserer Bitte folgend, auf der letzten Seite des Fragebogens zu Langzeitverläufen nach Akne inversa - Operationen in einem eigens dafür angelegten Textfeld Kritik jedweder Art zu äußern, taten uns erstaunlich viele Studienteilnehmer ihre Meinung kund - sei es nochmals hinsichtlich des operativen Outcomes, spezifischer Beschwerden bzw. Komplikationen oder aber in Form von Anregungen und Ausführungen zu persönlich erprobten, supportiven Maßnahmen.

So erhielten wir u. a. Zuschriften von Patienten, welche zwischenzeitlich ihre Ernährung grundlegend umgestellt hatten. Ein Patient empfahl in diesem Kontext:

„ [...] kein Weizen (Gluten), keine Milchprodukte, kein Schweinefleisch, und vor allem kein Industriezucker!!! [...]“

Ein weiterer Patient zeigte sich ebenfalls sehr zufrieden mit der oben beschriebenen glutenfreien Diät, worunter er eine deutliche Besserung seines Hautbefundes bemerkt habe.

Darüber hinaus wurde auch die Thematik - und teils Problematik - des ambulanten Wundmanagements angesprochen. Mangelnde Expertise, Qualität oder Infrastruktur machten eine adäquate, heimatnahe Wundversorgung in einigen Fällen schwierig, weshalb letztere - laut Patientenaussage - künftig vermehrt in Zusammenarbeit mit auf diesem Gebiet spezialisierten Dienstleistungsunternehmen erfolgen sollte.

5.3. Vergleich mit Ergebnissen anderer retrospektiver Studien

Nach oben geschilderter, fundierter Datenanalyse, statistischer Auswertung und Formulierung der abschließenden Ergebnisse verglichen wir vorliegende Studie in einigen zentralen Punkten mit zwei anderen, erst kürzlich publizierten und im Hinblick auf Studiendesign bzw. Zielsetzung ähnlichen Arbeiten von Kohorst et al. sowie Posch et al. (Kohorst et al. 2017; Posch et al. 2017).

Anfang 2017 veröffentlichten Kohorst et al. eine Studie zu Patientenzufriedenheit und Quality of Life nach chirurgischer Behandlung einer Akne inversa. Hierbei ermittelten sie - ebenfalls ausgehend von den Rückantworten im Rahmen einer postalischen Patientenbefragung - nicht nur das klinische Outcome infolge von Exzision (79,3 % der Fälle) bzw. Unroofing (20,7 %) betroffener Areale, sondern beleuchteten insbesondere auch die mit der Operation verbundene Veränderung der Lebensqualität als wichtigen psychosozialen Faktor. Mit einem Studienzeitraum von insgesamt 38 Jahren, einer mittleren Nachbeobachtungszeit von 21,7 Jahren und einer letztlich 111 Patienten umfassenden, in über 80 % an schwerer Akne inversa (Hurley Grad III) erkrankten Studienpopulation setzten Kohorst et al. Maßstäbe. Dennoch waren im Vergleich zu vorliegender Studie eine niedrigere Rücklaufquote - lediglich ca. 22 % der initial versandten Fragebögen - und ein geringeres Spektrum an operierten Lokalisationen - die Eingriffe erfolgten fast ausschließlich perianal/perineal isoliert oder axillär isoliert - zu

verzeichnen. Das Geschlechterverhältnis weiblich/männlich des durchschnittlich 37,4 Jahre alten Patientenkollektivs fiel mit 1,4:1 etwas größer aus als in der von uns betrachteten Population, welche demgegenüber in Summe rund 23 % mehr aktive und ehemalige Raucher aufwies. Zur Versorgung der durch Unroofing bzw. Exzision entstandenen Wunddefekte führten Kohorst et al. in über 50 % der Fälle einen Primärverschluss, in rund 7 % eine Rekonstruktion mittels nicht näher bezeichneter Lappenplastik durch; für die in unserer Abteilung favorisierte und schwerpunktmäßig angewandte Sekundärheilung entschieden sie sich in nur 23,4 %, eine Hauttransplantation - ebenfalls nicht genauer klassifiziert - erfolgte in 3,6 %. Wie bereits oben erwähnt diente ein 25 Items zählender Fragebogen der Evaluation des postoperativen Outcomes. In diesem Kontext sollte einerseits die persönliche Zufriedenheit mit dem Operationsergebnis auf einer fünfstufigen Skala von 1 = sehr zufrieden bis 5 = sehr unzufrieden angegeben, andererseits Komplikationen, Wundheilungsverlauf und Rezidive dokumentiert werden. So erklärten insgesamt 84,7 % der Patienten, entweder zufrieden oder sogar sehr zufrieden mit dem operativen Resultat zu sein, wobei detailliertere Informationen zur exakten prozentualen Verteilung auf die einzelnen Antwortoptionen fehlten - eine Problematik, welche leider den Großteil der Fragen betraf. Hinsichtlich Komplikationen im Zuge der Operation war v. a. eine - verglichen mit unserer Studie - fast doppelt so hohe Rate an Wundinfektionen auffallend, was unter Umständen mit der ebenfalls vermehrten Anzahl an Primärverschlüssen und Lappenplastiken zusammenhängen könnte. Weitere häufige Nebenwirkungen stellten darüber hinaus Sensibilitätsstörungen, Nachblutung sowie mehrheitlich

geringe bis moderate postoperative Schmerzen dar. In rund 60 % dauerte die auf den Eingriff folgende Wundheilungsphase nicht länger als 6 Monate. Mit 40,2 % verbuchten Kohorst et al. eine zu vorliegender Studie praktisch idente Quote an Rezidiven. Während letztere im Intervall ≤ 1 Jahr postoperativ nahezu gleich häufig auftraten, zeigte das Kollektiv von Kohorst et al. eine um ca. 21 % höhere Ergebnisstabilität für den Rezidiv-Zeitraum > 1 bis 2 Jahre. Allerdings vermissten wir hier - wie auch bei den übrigen Gesichtspunkten - entsprechende Angaben, ob es sich jeweils um den Verlauf nach Exzision oder aber Unroofing handelte und insbesondere welche Art der Wundheilung bzw. Rekonstruktion zur Anwendung gekommen war. Die ebenfalls per Fragebogen mit Hilfe einer Skala von 0 = so schlecht, als vorstellbar bis 10 = so gut, als vorstellbar ermittelte Quality of Life wies eine signifikante Verbesserung von einem retrospektiv erhobenen, mittleren, präoperativen Score von 5 hin zu einem postoperativen Durchschnittswert von 8,4 auf - und dies unabhängig vom Ausmaß des Eingriffs.

Eine weitere, zu Beginn des Jahres 2017 publizierte Arbeit von Posch et al. untersuchte in ähnlicher Weise postoperativen Verlauf und Patientenzufriedenheit unter Einbezug des sogenannten Dermatology Life Quality Index (DLQI). Analog zu unserer Studie erfolgte zunächst eine ausgedehnte Exzision der überwiegend inguinogenital/gluteal bzw. axillär lokalisierten Akne inversa-Areale mit einem Schnitttrand von mindestens 2 cm im Gesunden, sodann eine Heilung per secundam intentionem und in 2 Fällen eine - wohl nach ausreichender Granulation vorgenommene - teilweise Meshgraft-Deckung. Jene 74, im Zeitraum von 2000 bis 2014 operierten Patienten, welche

allesamt unter schwerer Akne inversa (Hurley Grad III) litten und zum Zeitpunkt der Erstvorstellung in rund 72 % auf eine mehr als 5-jährige Krankheitsdauer zurückblicken konnten, waren mit 54,1 % vorwiegend männlich. Im Vergleich zu vorliegender Studie bestand eine um ca. 20 % höhere Rate an aktiven Rauchern, wohingegen Zahlen zu ehemaligem Nikotinkonsum fehlten. Eine bei knapp 46 % der Studienpopulation in der Vergangenheit durchgeführte Vorbehandlung mit systemischen Antibiotika, Retinoiden oder aber lokaler Desinfektion hatte keinerlei Erfolg gezeigt, sodass letztlich - wie auch bei den übrigen 54 % ohne vorherige Therapie - die Entscheidung zugunsten oben genannten, operativen Vorgehens fiel. Während einer durchschnittlichen Nachbeobachtungszeit von 4,72 Jahren bereiteten Posch et al. schließlich mittels telefonischer Interviews und klinischer Untersuchung im Rahmen von ambulanten Kontrollterminen die Basis für eine nachfolgende Evaluation postoperativer Langzeitverläufe. In diesem Kontext dokumentierten sie Schmerzen - nicht näher klassifiziert - sowie Narbenbildung als häufigste Komplikationen infolge des Eingriffs. Besondere Beachtung verdient zudem die mit 18,9 % verhältnismäßig niedrige Rezidiv-Quote. Insgesamt erklärten sich 70,3 % der Patienten als sehr zufrieden oder zufrieden mit dem kosmetischen Ergebnis; demgegenüber äußerten jedoch auch 19 % ihre Unzufriedenheit. Anhand eines Fragebogens, welcher von den Studienteilnehmern jeweils einen Tag vor der Operation und erneut nach vollständiger Wundheilung ausgefüllt werden sollte, gelang es, den mittleren prä- und postoperativen DLQI - eine Art Gradmesser für die krankheitsbedingte Einschränkung des täglichen Lebens - zu berechnen. So war letzterer von initial 27,89 - einem Wert, der für eine extreme Beeinträchtigung im Alltag

spricht - auf 5,31 Zähler gesunken, was gleichzeitig eine signifikante Verbesserung der Lebensqualität mit nur noch geringem Einfluss der Erkrankung bedeutete.

5.4. Konkrete Verbesserungsvorschläge

Im Folgenden gilt es, einige wenige konkrete Verbesserungsvorschläge - u. a. im Hinblick auf potentielle künftige Studien zum Krankheitsbild der Akne inversa - anzuführen.

So wäre beispielsweise eine - verglichen mit der bestehenden - zuverlässigere, routinemäßige Dokumentation von individueller Krankheitsdauer und familiärer Prädisposition im Zuge der Anamnese wünschenswert. Dadurch könnte zum einen die durchschnittliche Latenzzeit zwischen erstmaligem Auftreten typischer Läsionen an einer bestimmten Lokalisation und operativer Behandlung derselben exakter ermittelt, zum anderen eine bessere Datenlage für weitere Forschung zur Rolle der Genetik in der Pathogenese geschaffen werden.

Darüber hinaus ist über die Einführung einer standardisierten Schweregradeinschätzung im klinischen Setting nachzudenken. Möglicherweise würden sich mit Hilfe des von Zouboulis et al. erst kürzlich entwickelten, unter 1.1.6. bereits angesprochenen IHS4 sowohl Formulierung des Status quo als auch Therapieplanung optimieren lassen. Jenes „International HS [Hidradenitis suppurativa] Severity Scoring System“ bietet - laut Zouboulis et al. - eine schnelle Graduierung der Krankheitsschwere durch einfaches Einsetzen in nachstehende Formel (Zouboulis et al. 2017):

*Anzahl der Knoten x 1 +
Anzahl der Abszesse x 2 +
Anzahl der drainierenden Fistelgänge x 4.*

Hierbei deutet ein Wert von ≤ 3 per definitionem auf ein geringes, ein Score von 4 bis 10 auf ein mittelgradiges Krankheitsgeschehen hin, während ≥ 11 Punkte für einen schweren Verlauf sprechen. Ergänzend zu dem von ihnen konzipierten IHS4 empfehlen Zouboulis et al. außerdem eine Evaluation der Quality of Life, z. B. mittels DLQI. Auch in unserer Abteilung könnte die Anwendung des DLQI bzw. alternativer Fragebögen zur spezifischen Lebensqualität von Vorteil sein, um in Zukunft zusätzlich - und möglichst umfassend - die psychosoziale Dimension der Akne inversa abzubilden.

Des Weiteren soll an dieser Stelle noch auf den Nutzen einer routinemäßigen prä- und postoperativen Fotodokumentation hingewiesen werden, welche jederzeit einen direkten Vergleich zwischen initialem Hautbefund und Zustand nach chirurgischer Behandlung ermöglichen würde.

Ebenfalls in Erwägung zu ziehen ist die Etablierung eines multimodalen Therapiekonzeptes unter besonderer Berücksichtigung der Ernährung. Zwar liegt aktuell kein abschließender wissenschaftlicher Nachweis für die Wirksamkeit eines (weitgehenden) Verzichts auf Molkereiprodukte, Gluten sowie hoch aufgespaltene Zucker vor (vgl. u. a. 1.1.8.); dennoch geben oben geschilderte Patientenerfahrungen bzw. Selbstversuche der Studienteilnehmer Anlass zu vorsichtigem Optimismus, was die Besserung einer bestehenden Akne inversa durch konsequente Nahrungsumstellung betrifft. Hier könnten

künftige Studien ansetzen - beispielsweise in Form eines Studienarmes mit alleiniger chirurgischer Behandlung gegenüber einem Kollektiv mit additiver Modifikation der Ernährung.

6. Zusammenfassung

6.1. Fragestellung

In vorliegender Studie wurden postoperative Langzeitverläufe nach im Rahmen einer Akne inversa erfolgter, durch die Abteilung für Dermatologie des Universitätsklinikums Regensburg im Zeitraum von 2004 bis 2013 durchgeführter En-bloc-Exzision mit anschließender Sekundärheilung und fakultativer, späterer Meshgraft-Deckung bzw. einzeitiger Transplantatapplikation abgebildet.

6.2. Material und Methoden

Nach Einsichtnahme in die entsprechenden Ambulanz- und Stationsakten erfolgte im August 2014 der Versand eines speziell zu Studienzwecken konzipierten Fragebogens an alle 91 im Studienintervall operierten Patienten, von welchen letzten Endes 37 in die Studienpopulation einbezogen werden konnten. Die in den jeweiligen Patientenunterlagen dokumentierten anamnestischen und klinischen Daten sowie insbesondere die Rückantworten aus oben genannter Patientenbefragung ermöglichten eine nachfolgende Evaluation von Langzeitergebnissen nach En-bloc-Exzision Akne inversa-typischer Läsionen und anschließender, alleiniger Heilung per secundam intentionem. Angesichts der niedrigen Fallzahl ($n = 2$) waren verbindliche Rückschlüsse auf postoperative Verläufe nach einzeitigen Eingriffen mit sofortiger

Transplantatapplikation für eine entsprechende Grundgesamtheit nicht möglich. Dasselbe galt für die in lediglich 3 Fällen praktizierte Spalthaut-Deckung im Intervall.

6.3. Ergebnisse

Mit einem weitgehend ausgeglichenen Geschlechterverhältnis von 19:18 befanden sich unwesentlich mehr Frauen als Männer in der betrachteten, 37 Patienten umfassenden Studienpopulation, deren durchschnittliches Alter 35,5 Jahre betrug. In diesem Kontext entfielen rund 89 % auf die Altersgruppe der 20- bis 49-Jährigen. Hinsichtlich einer topischen bzw. systemischen antibiotischen Behandlung in der Vergangenheit lagen uns Daten von insgesamt 32 Patienten vor; hiervon hatten 84,4 % entweder keine derartige Therapie erhalten oder aber ein Erfolg war ausgeblieben. Eine ähnliche Konstellation zeigte sich in Bezug auf eine frühere Gabe von Retinoiden: Von den 35 Studienteilnehmern, bei denen wir über entsprechende Angaben verfügten, wiesen 80 % eine negative Medikamentenanamnese, 11,4 % einen frustrierten Behandlungsversuch auf. Des Weiteren konnten wir für unser Kollektiv einen mittleren Body-Mass-Index von 28,7 kg/m² errechnen, wobei 81 % - und damit ein Großteil der Patienten - den Kategorien „Normalgewicht“, „Präadipositas“ bzw. „Adipositas Grad I“ angehörten. Während in nur zwei Fällen ein manifester Diabetes mellitus und in lediglich einem Fall eine dauerhafte Einnahme von Glucocorticoiden vorlag, war die Rate an

aktiven und ehemaligen Rauchern mit fast 90 % stark erhöht. Im Zeitraum von 2004 bis 2013 hatte sich die Mehrzahl der Patienten - rund 76 % - einer operativen Therapie an insgesamt 1-3 Lokalisationen unterzogen, wobei sich das operative Vorgehen zum Zeitpunkt des jeweils letzten Eingriffs in über 50 % auf die Bereiche axillär beidseits, axillär einseitig sowie inguinal beidseits konzentrierte und in knapp 92 % die erste, durch unsere Abteilung durchgeführte Operation im betrachteten Areal darstellte. Mit 86,5 % nahmen wir in diesem Zusammenhang am häufigsten eine ausgedehnte chirurgische Exzision vor - gefolgt von alleiniger Sekundärheilung ohne spätere Defektdeckung. Letztere kam in lediglich 8,1 % nach ausreichender Granulation der Wundfläche in Form einer Spalthauttransplantation zum Einsatz. Die in über 94 % praktizierte Allgemeinanästhesie gewährleistete einen reibungslosen intraoperativen Ablauf. Demgegenüber trat postoperativ im stationären Setting in 3 Fällen eine Nachblutung mit Behandlungsindikation auf, während 65 % der Patienten über weitere Komplikationen - v. a. Sensibilitätsstörungen, prolongierte Wundheilung und funktionsbehindernde Narbenbildung - nach Entlassung in die ambulante Versorgung berichteten. Auf die Frage nach Schmerzen im Gefolge der Operation gaben rund 89 % keinerlei, geringe oder mittlere Beschwerden an, wohingegen in 40,5 % ein Rezidiv im Bereich der zuletzt operierten Stelle(n) zu verzeichnen war und alle hiervon betroffenen Studienteilnehmer zuvor eine großräumige Gewebeabtragung mit anschließender isolierter Heilung per secundam intentionem erhalten hatten. Soeben genannte Rezidive ereigneten sich mit 73,4 % hauptsächlich in einem Zeitraum zwischen $\frac{1}{2}$ und 2 Jahren postoperativ,

wobei lediglich im Falle eines Patienten ein externer Rezidiv-Eingriff erfolgte. Insgesamt taten uns über 78 % der Studienpopulation kund, entweder sehr zufrieden oder zufrieden mit dem Ergebnis ihrer letzten Operation durch unsere Abteilung zu sein und knapp 60 % äußerten ihre Bereitschaft, sich - vorausgesetzt, es käme abermals zu einem Auftreten der Akne inversa - erneut von uns behandeln zu lassen. In vorliegender Studie betrug der durchschnittliche Nachbeobachtungszeitraum 57,8 Monate.

6.4. Schlussfolgerung

Das in insgesamt 86,5 % der Fälle und damit innerhalb unserer Abteilung meistdurchgeführte Operationsverfahren einer ausgedehnten Exzision erkrankten Gewebes sowie nachfolgenden Sekundärheilung ohne spätere Transplantatdeckung zeigte im postoperativen Verlauf mehrheitlich eine gut tolerable Schmerzintensität, war andererseits jedoch mit einer beachtlichen Rate an - wenn auch selten schweren - Komplikationen assoziiert. Trotz einer verhältnismäßig hohen Rezidiv-Quote von 40,5 % konnte in 60 % über einen Zeitraum > 1 Jahr ein stabiles Operationsergebnis aufrechterhalten werden. Die durchwegs positive Beurteilung des operativen Outcomes und die Bereitschaft mehr als jedes zweiten Studienteilnehmers, sich im Bedarfsfall einem erneuten Eingriff durch unsere Abteilung zu unterziehen, sprechen alles in allem für Zufriedenheit der Patienten mit der Behandlung in unserer Klinik.

Künftig könnten eine routinemäßige, standardisierte klinische Schweregradeinschätzung der Akne inversa und

Evaluation der krankheitsspezifischen Lebensqualität zusammen mit prä- und postoperativer Fotodokumentation sowie konkreter Ernährungsberatung im Sinne eines multimodalen Therapiekonzeptes zu einer noch umfassenderen Behandlung beitragen.

7. Abbildungsverzeichnis

ABB. 1	: ERKLÄRUNGSMODELL ZU ÄTIOLOGIE UND PATHOGENESE DER AKNE INVERSA	90
ABB. 2	: BEGLEITSCHREIBEN UND FRAGEBOGEN ZUR PATIENTENBEFRAGUNG „LANGZEITVERLÄUFE NACH AKNE INVERSA – OPERATIONEN (2004-2013)“	117
ABB. 3	: ALTERSVERTEILUNG ZUM ZEITPUNKT DER LETZTEN OPERATION IN DER UNIVERSITÄTS-HAUTKLINIK REGENSBURG	119
ABB. 4	: ANTIBIOTISCHE VORBEHANDLUNG DER AKNE INVERSA (TOPISCH UND/ODER SYSTEMISCH)	121
ABB. 5	: VORBEHANDLUNG DER AKNE INVERSA MIT RETINOIDEN	122
ABB. 6	: VERTEILUNG DES BODY-MASS-INDEX (GEMÄß WHO-KLASSIFIKATION 2008)	124
ABB. 7	: GESAMTANZAHL ALLER IN DER UNIVERSITÄTS-HAUTKLINIK REGENSBURG OPERIERTEN LOKALISATIONEN	128
ABB. 8	: LOKALISATION DES/DER ZULETZT IN DER UNIVERSITÄTS-HAUTKLINIK REGENSBURG OPERIERTEN HAUTBEFUNDE(S)	130
ABB. 9	: OPERATIONSVERFAHREN UND ART DER WUNDHEILUNG	132
ABB. 10	: KOMPLIKATIONEN IM POSTOPERATIVEN VERLAUF	135
ABB. 11	: SCHMERZEN IM POSTOPERATIVEN VERLAUF	136
ABB. 12	: REZIDIV-FREIES INTERVALL	137

ABB. 13 : NACHBEOBACHTUNGSINTERVALL..... 140

8. Literaturverzeichnis

Alharbi Z, Kauczok J, Pallua N (2012): A review of wide surgical excision of hidradenitis suppurativa. *BMC Dermatol* 12, 9-16.

Alhusayen R, Shear NH (2015): Scientific evidence for the use of current traditional systemic therapies in patients with hidradenitis suppurativa. *J Am Acad Dermatol* 73 (5 Suppl 1), S42-46.

Bieniek A, Matusiak L, Okulewicz-Gojlik D, Szepietowski JC (2010): Surgical Treatment of Hidradenitis Suppurativa. Experiences and Recommendations. *Dermatol Surg* 36 (12), 1998-2004.

Breuninger H, Wienert V (2001): Acne inversa. *Dtsch Arzteblatt* 98 (44), A 2889-2892.

Canoui-Poitrine F, Le Thuaut A, Revuz JE, Viallette C, Gabison G, Poli F et al. (2013): Identification of Three Hidradenitis Suppurativa Phenotypes. Latent Class Analysis of a Cross-Sectional Study. *J Invest Dermatol* 133 (6), 1506-1511.

Cheung KP, Taylor KR, Jameson JM (2012): Immunomodulation at epithelial sites by obesity and metabolic disease. *Immunol Res* 52 (3), 182-199.

Danby FW (2015): Diet in the prevention of hidradenitis suppurativa (acne inversa). *J Am Acad Dermatol* 73 (5 Suppl 1), S52-54.

Danby FW, Hazen PG, Boer J (2015): New and traditional surgical approaches to hidradenitis suppurativa. *J Am Acad Dermatol* 73 (5 Suppl 1), S62-65.

Finley EM, Ratz JL (1996): Treatment of hidradenitis suppurativa with carbon dioxide laser excision and second-intention healing. *J Am Acad Dermatol* 34 (3), 465-469.

Fitzpatrick RE, Goldman MP (1999): Carbon Dioxide Laser Surgery. In: Goldman MP, Fitzpatrick RE (Hrsg.): *Cutaneous Laser Surgery*. 2. Aufl. St. Louis [u.a.]: Mosby, 279-337.

Hamzavi IH, Griffith JL, Riyaz F, Hessam S, Bechara FG (2015): Laser and light-based treatment options for hidradenitis suppurativa. *J Am Acad Dermatol* 73 (5 Suppl 1), S78-81.

Ingram JR (2016): Hidradenitis suppurativa: an update. *Clin Med (Lond)* 16 (1), 70-73.

Jansen T, Sander CA, Plewig G (2003): Follikelgebundene entzündliche Dermatosen. In: Kerl H et al. (Hrsg.): *Histopathologie der Haut*. Berlin [u.a.]: Springer, 289-324.

Jemec GB, Heidenheim M, Nielsen NH (1996): The prevalence of hidradenitis suppurativa and its potential precursor lesions. *J Am Acad Dermatol* 35 (2 Pt 1), 191-194.

Jemec GB, Kimball AB (2015): Hidradenitis suppurativa. Epidemiology and scope of the problem. *J Am Acad Dermatol* 73 (5 Suppl 1), S4-7.

Kaufmann R, Podda M, Landes E (2011): *Dermatologische Operationen. Farbatlas und Lehrbuch der Hautchirurgie*. 4., aktualisierte und erw. Aufl. Stuttgart [u.a.]: Thieme.

Kelly PA (1994): Considerations for Performing Cutaneous Surgery in Black Patients. In: Wheeland RG (Hrsg.): *Cutaneous surgery*. 1. Aufl. Philadelphia [u.a.]: Saunders, 943-950.

Kohorst JJ, Baum CL, Otley CC, Roenigk RK, Pemberton JH, Dozois EJ et al. (2017): Patient Satisfaction and Quality of Life Following Surgery for Hidradenitis Suppurativa. *Dermatol Surg* 43 (1), 125-133.

Kurek A, Johanne Peters EM, Sabat R, Sterry W, Schneider-Burrus S (2013): Depression is a frequent co-morbidity in patients with acne inversa. *J Dtsch Dermatol Ges* 11 (8), 743-749.

Kurzen H, Kurokawa I, Jemec GB, Emtestam L, Sellheyer K, Giamarellos-Bourboulis EJ et al. (2008): What causes hidradenitis suppurativa? *Exp Dermatol* 17 (5), 455-456.

Lucas S (2009): Bacterial Diseases. In: Elder DE (Hrsg.): *Lever's histopathology of the skin*. 10. Aufl. Philadelphia [u.a.]: Lippincott, Williams & Wilkins, 539-578.

Matusiak L, Bieniek A, Szebietowski JC (2014): Bacteriology of Hidradenitis Suppurativa - Which Antibiotics are the Treatment of Choice? *Acta Derm Venereol* 94 (6), 699-702.

Maurer G (1967): Dangers and complications of cortisone therapy. *Langenbecks Arch Surg* 319, 147-155.

Melnik B, Jansen T (2012): Akne und Rosazea. In: Plewig G et al. (Hrsg.): *Braun-Falco's Dermatologie, Venerologie und Allergologie*. Bd. 2. 6., überarb. und erw. Aufl. Berlin [u.a.]: Springer, 1197-1229.

Mikkelsen PR, Dufour DN, Zarchi K, Jemec, GB (2015): Recurrence Rate and Patient Satisfaction of CO2 Laser Evaporation of Lesions in Patients With Hidradenitis Suppurativa. A Retrospective Study. *Dermatol Surg* 41 (2), 255-260.

Petres J, Rompel R (Hrsg.) (2007): *Operative Dermatologie. Lehrbuch und Atlas*. 2., erw. und vollständig überarb. Aufl. Heidelberg: Springer.

Plewig G, Kligman AM (1994): *Akne und Rosazea*. 2., vollst. überarb. und erw. Aufl. Berlin [u.a.]: Springer.

Posch C, Monshi B, Quint T, Vujic I, Lilgenau N, Rappersberger K (2017): The role of wide local excision for the treatment of severe hidradenitis suppurativa (Hurley grade III). Retrospective analysis of 74 patients. *J Am Acad Dermatol* 77 (1), 123-129.

Raulin C, Greve B (2003): Entzündliche Dermatosen und Erkrankungen des Bindegewebes. In: Raulin C, Greve B (Hrsg.): *Laser und IPL-Technologie in der Dermatologie und Ästhetischen Medizin*. 2., aktualisierte und erw. Aufl. Stuttgart [u.a.]: Schattauer, 83-94.

Reeder VJ, Mahan MG, Hamzavi IH (2014): Ethnicity and Hidradenitis Suppurativa. *J Invest Dermatol* 134 (11), 2842-2843.

Revuz JE, Canoui-Poitrine F, Wolkenstein P, Viallette C, Gabison G, Pouget F et al. (2008): Prevalence and factors associated with hidradenitis suppurativa. Results from two case-control studies. *J Am Acad Dermatol* 59 (4), 596-601.

Schrader AMR, Deckers IE, van der Zee HH, Boer J, Prens EP (2014): Hidradenitis suppurativa. A retrospective study of 846 Dutch patients to identify factors associated with disease severity. *J Am Acad Dermatol* 71 (3), 460-467.

Sellheyer K, Krahl D (2005): "Hidradenitis suppurativa" is acne inversa! An appeal to (finally) abandon a misnomer. *Int J Dermatol* 44 (7), 535-540.

Soria A, Canoui-Poitrine F, Wolkenstein P, Poli F, Gabison G, Pouget F et al. (2009): Absence of Efficacy of Oral Isotretinoin in Hidradenitis Suppurativa. A Retrospective Study Based on Patients' Outcome Assessment. *Dermatology* 218 (2), 134-135.

Ulrich A, Hildebrandt U, Ulrich J (2014): Acne inversa. Einfluss assoziierter Faktoren auf den Schweregrad und das operative Ergebnis. *Hautarzt* 65 (7), 623-627.

van der Zee HH, Jemec GB (2015): New insights into the diagnosis of hidradenitis suppurativa. Clinical presentations and phenotypes. *J Am Acad Dermatol* 73 (5 Suppl 1), S23-26.

Vlassova N, Kuhn D, Okoye GA (2015): Hidradenitis Suppurativa Disproportionately Affects African Americans. A Single-center Retrospective Analysis. *Acta Derm Venereol* 95 (8), 990-991.

Wang B, Yang W, Wen W, Sun J, Su B, Liu B et al. (2010): Gamma-secretase gene mutations in familial acne inversa. *Science* 330 (6007), 1065.

Zouboulis CC, Tzellos T, Kyrgidis A, Jemec GB, Bechara FG, Giamarellos-Bourboulis EJ et al. (2017): Development and validation of IHS4, a novel dynamic scoring system to assess hidradenitis suppurativa/acne inversa severity. *Br J Dermatol*. DOI: 10.1111/bjd.15748.

Zouboulis CC, Bechara, FG, Fritz K, Kurzen H, Liakou AI, Marsch WC et al. (2012): S1-Leitlinie zur Therapie der Hidradenitis suppurativa/Acne inversa* (ICD-10 Ziffer: L73.2). *J Dtsch Dermatol Ges* 10 Suppl 5, S1-31.

III. Erklärung

Hiermit erkläre ich, dass ich vorliegende Arbeit ohne unzulässige Hilfe Dritter und ohne Benutzung anderer als der angegebenen Hilfsmittel angefertigt habe. Die aus anderen Quellen direkt oder indirekt übernommenen Daten und Konzepte sind unter Angabe der Quelle gekennzeichnet. Insbesondere habe ich nicht die entgeltliche Hilfe von Vermittlungs- bzw. Beratungsdiensten - beispielsweise eines Promotionsberaters oder anderer Personen - in Anspruch genommen. Niemand hat von mir unmittelbar oder mittelbar geldwerte Leistungen für Arbeit erhalten, die im Zusammenhang mit dem Inhalt der vorgelegten Dissertation stehen. Die Arbeit wurde bisher weder im In- noch im Ausland in gleicher oder ähnlicher Form einer anderen Prüfungsbehörde vorgelegt.

Regensburg, den 07.11.2018

Unterschrift

IV. Danksagung

Mein besonderer Dank ergeht an Herrn Prof. Dr. Ulrich Hohenleitner für die Überlassung des Themas sowie die freundliche Unterstützung und Betreuung während der letzten Jahre.

Im Speziellen möchte ich meinen Eltern und meiner Oma Monika danken, welche mich mein ganzes Leben lang begleitet und unterstützt haben.